



UNIVERSIDADE FEDERAL DO AMAPÁ
PRÓ-REITORIA DE PESQUISA E PÓS-GRADUAÇÃO
DEPARTAMENTO DE PÓS-GRADUAÇÃO
PROGRAMA DE PÓS-GRADUAÇÃO EM CIÊNCIAS DA SAÚDE
ÁREA DE CONCENTRAÇÃO: ENSAIOS BIOLÓGICOS

Ialle Gurgel Borges

IDENTIFICAÇÃO DA AUSÊNCIA DE SENSIBILIDADE PULPAR EM DENTES
PERMANENTES HÍGIDOS DE PACIENTE COM DOENÇA FALCIFORME DO
MUNICÍPIO DE MACAPÁ, AMAPÁ: ESTUDO DE CASO.

MACAPÁ
2015



UNIVERSIDADE FEDERAL DO AMAPÁ
PRÓ-REITORIA DE PESQUISA E PÓS-GRADUAÇÃO
DEPARTAMENTO DE PÓS-GRADUAÇÃO
PROGRAMA DE PÓS-GRADUAÇÃO EM CIÊNCIAS DA SAÚDE
ÁREA DE CONCENTRAÇÃO: ENSAIOS BIOLÓGICOS

IDENTIFICAÇÃO DA AUSÊNCIA DE SENSIBILIDADE PULPAR EM DENTES
PERMANENTES HÍGIDOS DE PACIENTE COM DOENÇA FALCIFORME DO
MUNICÍPIO DE MACAPÁ, AMAPÁ: ESTUDO DE CASO.

IALLE GURGEL BORGES

Dissertação apresentada ao PPGCS da
Universidade Federal do Amapá, como pré-
requisito para obtenção do título de Mestre
em Ciências da Saúde, pelo Programa de
Pós-Graduação em Ciências da Saúde. Linha
de Pesquisa: Doença Falciforme.

Orientadora: Prof^a **Dra. Ártemis Socorro do
Nascimento Rodrigues.**

MACAPÁ
2015

FICHA CATALOGRÁFICA

FOLHA DE APROVAÇÃO

BORGES, I.G. Identificação da ausência de sensibilidade pulpar em dentes permanentes hígidos de paciente com Doença Falciforme do Município de Macapá, Amapá: Estudo de Caso [Dissertação de Mestrado]. Macapá: Universidade Federal do Amapá, 2015.

Macapá, 13/03/2015.

BANCA EXAMINADORA

1) Prof.(a). Dr.(a). _____

Titulação: _____

Julgamento: _____ Assinatura: _____

2) Prof.(a). Dr.(a). _____

Titulação: _____

Julgamento: _____ Assinatura: _____

3) Prof.(a). Dr.(a). _____

Titulação: _____

Julgamento: _____ Assinatura: _____

DEDICATÓRIA

À minha mãe Márcia e avó Mazé...
... que não mediram esforços para que eu chegasse até aqui e que nunca souberam
me dizer não

À minha filha Yasmin...
... que me impulsiona sempre a dar um passo a frente e por quem eu faço o que for
preciso nesta vida

À minha irmã Aline...
... pela cumplicidade e carinho durante toda a minha vida

Ao meu pai Ricardo, meu avô Gilberto e meu padrasto William Camilo...
... que de alguma forma contribuíram para a minha formação

À minha amiga Fernanda...
... pelo nossa amizade construída durante o curso

A vocês, pessoas tão importantes na minha vida
Dedico este trabalho

AGRADECIMENTOS

Primeiramente, agradeço à Deus por mais esta conquista.

Em seguida, agradeço de antemão a todos que fazem parte da minha vida e que, de alguma forma, contribuíram para a minha formação. E agradeço, particularmente, a algumas pessoas pela construção deste trabalho:

À Fernanda Gabriella Siqueira, querida amiga que tive o prazer de conhecer durante a última fase do processo seletivo do mestrado na sala de espera. Não tenho palavras para agradecer a amizade, cumplicidade e confiança.

À minha orientadora, prof. Dra. Ártemis Socorro do Nascimento Rodrigues, por partilhar comigo todo o processo de produção da dissertação, desde o projeto de pesquisa, expresso o meu agradecimento e o meu profundo respeito.

À professora Jocivânia Oliveira, pela recepção, atenção e primeiras orientações no mestrado.

À Luciléia Ayres, servidora da UNIFAP e membro da equipe de trabalho do Programa de Pós-Graduação em Ciências da Saúde, pela presteza, orientação e amizade.

À Sílva Mathes Faustino, coordenadora do Programa de Pós-Graduação em Ciências da Saúde, pela dedicação e esforço dispensados ao curso de mestrado em Ciências da Saúde.

À todos os professores do Programa de Pós-Graduação em Ciências da Saúde, pelas experiências e conhecimentos compartilhados.

À Paulo Fabrício Ramos, dentista e mestre em Radiologia, pela atenciosa e prestativa ajuda na coleta e análise de dados da pesquisa.

Aos meus amigos do curso do Programa de Pós-Graduação em Ciências da Saúde:

Anaid, Thalytta, Fernanda Assunção, Nayara, Kirsten, Thiago Teixeira e Wilson Alfaia... Cada um, ao seu modo, contribuiu para que eu pudesse encontrar a força e o incentivo necessários para transpor as dificuldades inerentes a um trabalho como este.

E, por fim, é indispensável o agradecimento a CAPES, pela possibilidade de realização deste curso.

Há duas formas para viver a sua vida:
Uma é acreditar que não existe milagre.
A outra é acreditar que todas as coisas
são um milagre.

Albert Einstein

RESUMO

A doença falciforme é uma patologia hematológica genética causada por uma mutação no gene beta da molécula de hemoglobina. Esta mutação origina uma hemoglobina alterada, denominada de hemoglobina S (HbS), no lugar de uma hemoglobina normal (HbA), que pode se polimerizar promovendo uma alteração na estrutura das hemácias com falcização das mesmas. A forma homocigótica da doença falciforme (HbSHbS) é denominada de Anemia Falciforme e, para que ela ocorra, a pessoa deverá receber de cada um dos pais um gene para a hemoglobina S. O processo de falcização das hemácias resulta em quadros de vasocclusão e anemia hemolítica que são responsáveis por diversas manifestações clínicas e orofaciais, entre elas a necrose pulpar assintomática e asséptica. Sendo assim, o objetivo deste estudo foi identificar a ausência de sensibilidade pulpar em dentes hígidos permanentes de uma paciente com doença falciforme, tendo em vista que a ausência de sensibilidade pulpar indica um possível diagnóstico de necrose pulpar. Foi realizado um estudo de caso com 01 paciente voluntária, do sexo feminino, de 15 anos de idade, com diagnóstico clínico e laboratorial de anemia falciforme. Para a coleta de dados foi feita a anamnese e foram realizados os exames clínicos bucais de inspeção visual, palpação e percussão, exames de diagnóstico de sensibilidade pulpar, exames radiográficos dos dentes selecionados, exame tomográfico computadorizado da maxila e mandíbula e exame de termografia infravermelha da face. O teste de sensibilidade ao frio foi aplicado nos 28 dentes permanentes hígidos presentes e os resultados evidenciaram somente os 8 elementos dentários incisivos com resposta positiva ao teste de sensibilidade pulpar. A resposta dos demais foi negativa ao teste. Os resultados de todos os outros exames realizados apresentaram-se dentro dos padrões de normalidade. Diante dos resultados, conclui-se que os dentes não apresentaram razões outras para terem ausência de sensibilidade pulpar que não fossem as crises vasocclusivas que ocorrem na pessoa com anemia falciforme, as quais foram associadas a um padrão de resposta sugerindo um possível quadro de necrose pulpar.

Palavras-chave: Anemia Falciforme (HbSS). Manifestações Oraís. Teste de Sensibilidade Pulpar. Necrose Pulpar.

ABSTRACT

The sickle cell disease is a type of genetic haematological disorder caused by mutation in the beta gene of the hemoglobin molecule. This mutation gives rise to a changed hemoglobin called hemoglobin S (HbS), instead of a normal hemoglobin (HbA) which can polymerize by promoting a change in the structure of the red blood cells, sickling them. The homozygous shape of sickle cell disease (HbSHbS) is called Sickle Cell Anaemia, and for it to occur, the person should get each parent a gene for hemoglobin S. The sickling process of red blood cells results in a scenario of constriction of blood vessels and hemolytic anaemia, that are responsible for various clinical and orofacial manifestations, including asymptomatic and aseptic pulp necrosis. Thus, the aim of this study was to identify the absence of pulp sensitivity in healthy permanent teeth of a patient with sickle cell disease, given that the absence of pulp sensitivity indicates a possible diagnosis of pulp necrosis. We conducted a case study with 01 voluntary patient, female, 15 years old, with clinical and laboratory diagnosis of sickle cell anaemia. For data collection was made the anamnesis and were conducted the oral clinical tests of visual inspection, palpation and percussion, diagnostic tests of pulp sensitivity, x-ray examinations of selected dental elements, computerized tomographic examination of the maxilla and mandible and face examination with infrared thermography. The cold sensitivity test was performed in 28 healthy permanent teeth present and the results showed only 8 incisors teeth with positive response to pulp sensitivity testing. The response of the other was negative to the test. The results of all other examinations were within normal limits. Given the results, it is concluded that the teeth showed no other reason to have absence of pulp sensibility that were not the crises of constriction of blood vessels that occur in the person with sickle cell anaemia, which were associated with a response pattern suggesting a possible pulp necrosis.

Keywords: Sickle Cell Disease (HbSS). Oral manifestations. Pulp Sensitivity Test. Pulp necrosis.

LISTA DE ILUSTRAÇÕES

FIGURA 1 - Mutaç�o de ponto no gene da hemoglobina	21
FIGURA 2 - Mol�cula de hemoglobina	22
FIGURA 3 - Processo de polimeriza�o da mol�cula de hemoglobina	23
FIGURA 4 - Probabilidade gen�tica da doen�a falciforme	25
FIGURA 5 . Exame cl�nico de inspe�o visual	38
FIGURA 6 - Exame cl�nico de palpa�o	39
FIGURA 7 - Exame cl�nico de percuss�o digital	40
FIGURA 8 - Exame cl�nico de percuss�o vertical	40
FIGURA 9 - Exame cl�nico de percuss�o horizontal	40
FIGURA 10 . Avalia�o radiogr�fica	41
FIGURA 11 - Spray de tetrafluoretano para teste de sensibilidade pulpar	43
FIGURA 12 . Aplica�o de um jato de spray sobre uma bolinha de algod�o	43
FIGURA 13 . Bolinha de algod�o colocada na face vestibular do dente a ser testado	43
FIGURA 14 . Vista oclusal superior	51
FIGURA 15 . Vista oclusal inferior	51

FIGURA 16 . Radiografia Panorâmica	54
FIGURA 17 . Radiografia Periapical Série Completa	54
FIGURA 18 - Termografia Infravermelha	55

LISTA DE QUADROS

QUADRO 1 - Elementos Dentais Permanentes Superiores- Lado Direito 51

QUADRO 2 - Elementos Dentais Permanentes Superiores- Lado Esquerdo 52

QUADRO 3 - Elementos Dentais Permanentes Inferiores - Lado Esquerdo 52

QUADRO 4 - Elementos Dentais Permanentes Superiores- Lado Direito 53

LISTA DE ABREVIATURAS

ABO = Associação Brasileira de Odontologia

APS = Atenção Primária à Saúde

AF = Anemia Falciforme

AVE = Acidente Vascular Encefálico

CEO = Centro de Especialidades Odontológicas

CEP = Comitê de Ética em Pesquisa

DF = Doença Falciforme

Hb = Hemoglobina

HbA = Hemoglobina A

Hb F = Hemoglobina Fetal

HbS = Hemoglobina S

HbSS = Hemoglobina SS

HbSHbS = Hemoglobina SS

OMS = Organização Mundial de Saúde

PAF = Programa Anemia Falciforme

UNIFAP = Universidade Federal do Amapá

SUMÁRIO

1 INTRODUÇÃO	17
2 REVISÃO DE LITERATURA	19
2.1 DOENÇA FALCIFORME	19
2.1.1 Histórico da Doença Falciforme	20
2.1.2 Fisiopatologia da Doença Falciforme	21
2.1.3 A Doença Falciforme na Saúde Pública	23
2.2 COMPLICAÇÕES E MANIFESTAÇÕES DA DOENÇA FALCIFORME	25
2.2.1 Manifestações Sistêmicas da Doença Falciforme	26
2.2.2 Manifestações Orais da Doença Falciforme	27
2.3 ABORDAGEM ODONTOLÓGICA DO PACIENTE COM DOENÇA FALCIFORME	35
2.3.1 Avaliação da Condição Pulpar do Paciente com Doença Falciforme	36
2.3.1.1 Polpa Dental	37
2.3.1.2 Necrose Pulpar	37
2.3.1.3 Avaliação da Polpa Necrosada	38
2.3.2 Conduta Terapêutica Odontológica do Paciente com Doença Falciforme ..	44
3 MATERIAIS E MÉTODOS	46
3.1 DESENHO DO ESTUDO	46
3.1.1 Critérios e Inclusão	46
3.1.2 Critérios de Exclusão	47
3.2 PROCEDIMENTOS E INSTRUMENTOS	47
3.2.1 Anamnese	47
3.2.2 Exame Clínico	47
3.2.3 Aplicação do Teste de Sensibilidade	48
3.2.4 Exames Complementares	49

4 RESULTADOS	50
4.1 ANAMNESE	50
4.2 EXAME CLÍNICO	50
4.3 TESTE DE SENSIBILIDADE	51
4.4 EXAMES COMPLEMENTARES	53
5 DISCUSSÃO	56
6 CONCLUSÃO	61
7 REFERÊNCIAS	63
ANEXO 1	67
ANEXO 2	68
ANEXO 3	69
ANEXO 4	71
APÊNDICE A	72
APÊNDICE B	75

1 INTRODUÇÃO

A Doença Falciforme (DF) é uma patologia hematológica de caráter hereditário e, em geral, é a hemoglobinopatia de maior gravidade clínica (STYPULKOWSKI e MANFREDINI, 2010). Ela engloba um grupo de doenças hemolíticas genéticas onde ocorre uma alteração estrutural na cadeia de hemoglobina resultando na produção de uma molécula de hemoglobina anormal denominada de HbS, onde %Hb+ representa %hemoglobina+ e %S+ significa sickle, por isso o nome falciforme (FELIX et al., 2010).

Entre as hemoglobinopatias presentes no grupo de Doenças Falciformes está a Anemia Falciforme (AF), representando a expressão clínica da homozigose do gene da hemoglobina S (HbSS) (GUIMARÃES e COELHO, 2010). Há ainda uma outra forma de associação heterozigótica da hemoglobina S com uma hemoglobina normal (HbA). Neste caso, o paciente é chamado de heterozigoto para a hemoglobina S e o mesmo não é anêmico e nem apresenta os sinais e sintomas da doença (BOTELHO et al., 2009).

De acordo com a estimativa da Organização Mundial de Saúde (OMS), nascem a cada ano, no mundo, aproximadamente 300 mil crianças com algum tipo de hemoglobinopatia e, entre elas, mais de 200 mil são africanas com doença falciforme (WATANABE et al., 2008).

Na DF são observadas várias manifestações clínicas sistêmicas, entre elas: palidez da pele e mucosa bucal, icterícia, apatia, alterações cardíacas pela hipóxia do miocárdico, convulsão, alterações ósseas, anemia hemolítica crônica, crescimento prejudicado, baixo peso corporal, produção diminuída de testosterona, atraso na maturação esquelética e sexual, cefaléia, hepatomegalia, esplenomegalia, hematúria, dificuldades de aprendizagem, hemorragia cerebral e propensão às infecções (ALVES et al., 2006; ROSA e MAGALHÃES, 2002; TAKAHASHI et al., 1993).

As alterações orais mais relatadas na literatura associadas a anemia falciforme são: atraso na erupção dentária, língua lisa, descorada e despapilada,

hipomaturação e hipomineralização do esmalte e dentina, hipercementose, osteomielite e necrose pulpar (ROSA e MAGALHÃES, 2002; TAKAHASHI et al., 1993).

BOTELHO et al. (2009) afirmam que a doença falciforme causa com frequência episódios vasoclusivos podendo ocasionar necrose pulpar asséptica, com consequente perda da sensibilidade pulpar e alterações periapicais devido ao bloqueio sanguíneo que nutre o órgão pulpar, repercutindo, assim, de forma negativa na saúde bucal dos pacientes com doença falciforme.

A importância da identificação da ausência de sensibilidade pulpar em dentes permanentes hígidos de paciente com doença falciforme se justifica em função da possibilidade de ocorrência de necrose pulpar asséptica com desenvolvimento de alterações periapicais em decorrência das crises vasoclusivas na microcirculação da polpa, além da modificação da cor do dente, o qual pode tornar-se escurecido devido a incorporação na estrutura dentinária dos produtos do tecido pulpar necrosado, causando prejuízos estéticos ao paciente.

Existem poucos trabalhos publicados referentes a este assunto e a falta de relatos científicos na área nos estimula ainda mais a pesquisar sobre o mesmo. No Amapá, não existe nenhum trabalho científico que aborde o tema proposto. Portanto, a pesquisa é um estudo inédito que contribuirá para o cuidado das pessoas com a doença falciforme, não só do Estado do Amapá, como também, de outras regiões do país.

Dessa forma, com o objetivo de se identificar a ausência de sensibilidade pulpar em dentes permanentes hígidos de paciente com a doença falciforme, foram realizados exames clínicos bucais de inspeção visual, palpação e percussão, exames radiográficos periapical série completa e panorâmico, tomografia computadorizada da maxila e mandíbula, termografia infravermelha da face e exames complementares de diagnóstico de sensibilidade pulpar, utilizando o teste térmico de sensibilidade ao frio com gás refrigerante tetrafluoretano.

2 REVISÃO DE LITERATURA

2.1 DOENÇA FALCIFORME

A Doença Falciforme (DF) consiste em uma hemoglobinopatia, de caráter genético, caracterizada pela presença da hemoglobina S (HbS), decorrente de alterações estruturais no interior da molécula de hemoglobina. É, em geral, a hemoglobinopatia que demonstra maior gravidade clínica (STYPULKOWSKI e MANFREDINI, 2010).

As pessoas com doença falciforme obrigatoriamente herdam uma hemoglobina alterada, sendo uma materna e a outra paterna. As hemoglobinas herdadas podem estar em estado homozigótico (HbSHbS), único genótipo que recebe a denominação de anemia falciforme, ou heterozigótico composto, ou seja, a doença é decorrente da herança de HbS em combinação com outro defeito estrutural na Hb (HbSHbC, HbSHbD, HbSHbE) ou com defeito de síntese na hemoglobina (S betatalassemia, S alfatalassemia) (SILVEIRA et al., 2010).

Quando a pessoa herda de um dos pais o gene para a hemoglobina A e, do outro, o gene para a hemoglobina S, diz-se que ela possui o traço falciforme e, portanto, não apresenta os sinais e sintomas da doença. No entanto, quando duas pessoas com traço falciforme unem-se, elas poderão ter filhos com anemia falciforme (KIKUCHI, 2003).

De acordo com MENDES (2010), a anemia falciforme corresponde a patologia mais grave da doença deste grupo de doenças falciformes e a mesma apresenta maior expressividade de manifestações clínicas.

SILVEIRA et al. (2010) afirmam que as hemoglobinopatias que resultam de defeitos na estrutura da hemoglobina são mais frequentes em povos africanos, e as que são decorrentes de defeitos na síntese da Hb (talassemias) são mais prevalentes no Mediterrâneo, Ásia e na China. Contudo, apesar desta predileção étnica, a doença falciforme está presente em todos os continentes em virtude das migrações populacionais. No Brasil, um país que apresenta uma das populações de

maior heterogeneidade genética do mundo, a doença ocorre com maior prevalência nas regiões Norte e Nordeste.

2.1.1 Histórico da Doença Falciforme

A doença falciforme é uma doença hematológica genética, com prevalência no gênero feminino, e é considerada a doença hereditária mais comum no Brasil, chegando a acometer 0,1% a 0,3% da população negra brasileira (BOTELHO et al, 2009). De acordo com SALVIA (2010), a doença originou-se no continente africano e foi trazida ao Brasil pela imigração forçada dos negros africanos no período da escravidão, com predomínio entre negros, pardos e afro-descendentes.

A doença falciforme foi relatada inicialmente em 1910, quando o médico James B. Herrick identificou em um jovem negro caribenho a DF e, a partir deste momento, a patologia ficou conhecida como uma doença racial. Estudos brasileiros e norte-americanos, posteriores a este primeiro diagnóstico, também evidenciaram relações entre a DF e a raça negra (TAPPER, 1999).

A associação da doença falciforme com a raça negra tem explicação. Há aproximadamente 50 a 100 mil anos atrás, entre os períodos paleolítico e mesolítico, nas regiões tropicais e equatoriais da África, existiam condições favoráveis para a proliferação do mosquito *Anopheles*, vetor da malária. Dentre os pacientes que contraíam esta doença, os únicos que sobreviviam eram os que possuíam a hemoglobina S, pois a HbS não favorece o alojamento para o merozoíto. Esta situação tornou estes pacientes mais adaptados ao meio em convívio com a malária, proporcionando o aumento da população da raça negra com percentuais extremamente elevados de hemoglobina alterada (BOTELHO et al., 2009; ZAGO, 2001).

As pesquisas em torno da DF são realizadas desde 1910 e, no decorrer dos anos, descobriram que os polimorfismos da mutação, que ocorre no gene que codifica a hemoglobina, originam haplótipos diferentes da doença, o que possibilitou um melhor conhecimento em torno das variadas manifestações clínicas nos pacientes com doença falciforme (NETO e PITOMBEIRA, 2003).

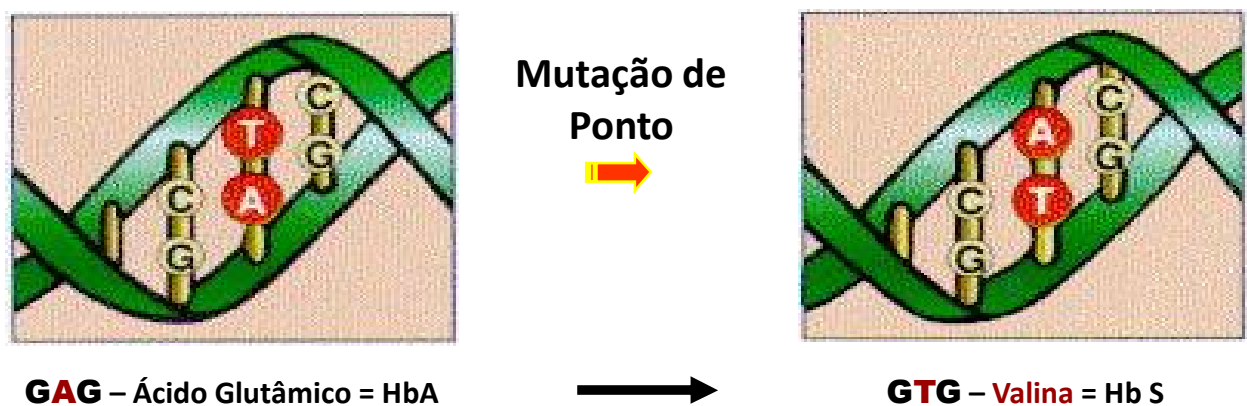
O gene da HbS apresenta cinco diferentes tipos de haplótipos, sendo cada haplótipo predominante em uma região da África ou da Ásia. Cada um deles recebe um nome originado da região ou grupo étnico de maior prevalência: Senegal, Benin, Banto, Camarões e Árabe-Indiano (MENDES, 2010). Dessa forma, na América, há divergência quanto a proporção de pacientes com os diversos haplótipos nas diferentes regiões, variando de acordo com a origem étnica das populações negras.

Os pacientes com os haplótipos Senegal e Árabe-Indiano apresentam a doença de forma mais benigna do que os pacientes com os demais haplótipos. No entanto, há indícios de que, quando a doença está associada ao haplótipo Banto, o paciente apresenta uma forma mais grave da doença do que o haplótipo Benin (BRASIL, 2001).

2.1.2 Fisiopatologia da Doença Falciforme

De acordo com ROSA e MAGALHÃES (2002), a doença resulta de uma mutação no gene da globina beta da hemoglobina (Figura 1), ou seja, ocorre uma substituição de um ácido glutâmico por uma valina na posição 6 da cadeia beta da hemoglobina. Este processo origina uma hemoglobina anormal, conhecida como HbS.

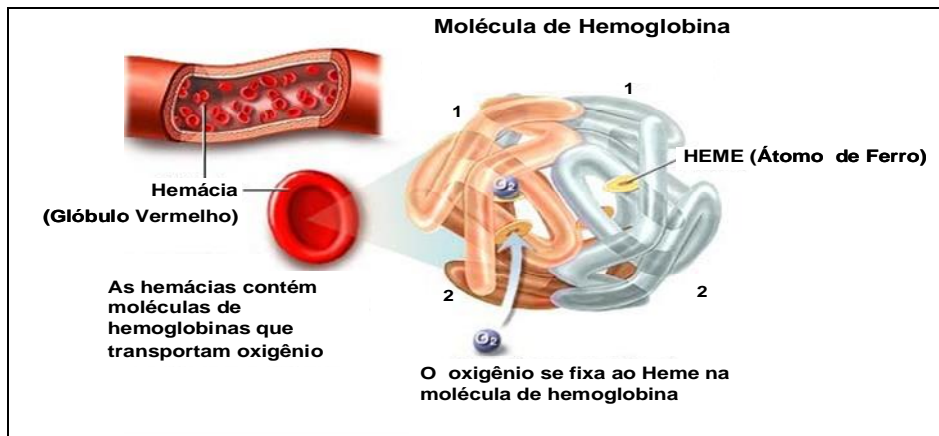
FIGURA 1 É Mutação de ponto no gene da hemoglobina



A hemoglobina (Figura 2) é uma molécula que está presente de forma predominante nos glóbulos vermelhos, que se combina com a molécula de oxigênio

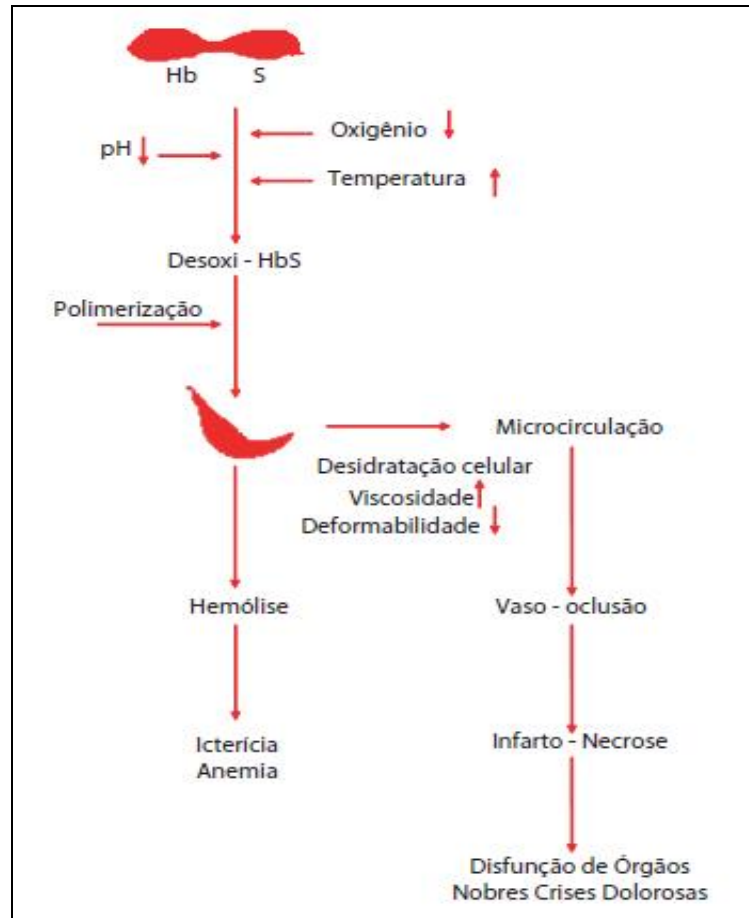
e é distribuída a todas as células do organismo. Em algumas situações, como em condições de hipóxia, diminuição de pH e aumento da temperatura, a molécula de hemoglobina S sofre polimerização e os eritrócitos assumem forma semelhante a de uma foice, por isso o nome falciforme (Figura 3) (MENDES, 2010). Estes glóbulos vermelhos com a sua forma modificada tem pouca mobilidade e flexibilidade, não circulam adequadamente na microcirculação e acabam causando obstrução do fluxo sanguíneo capilar, impedindo o fluxo de sangue e oxigênio aos tecidos e órgãos, além de destruição precoce dos mesmos (KIKUCHI, 2003). De acordo com MENDES (2010), essas hemácias alteradas reduzem sua vida média para apenas 20 dias, quando então são retiradas da circulação pelo baço.

FIGURA 2 É Molécula de hemoglobina



Fonte: <<http://www.carampangue.cl/Biocarampangue/3-Molecula-hemoglobina.jpg>>

FIGURA 3 É Processo de polimerização da molécula de hemoglobina



Fonte: BRASIL, 2007

2.1.3 A Doença Falciforme na Saúde Pública

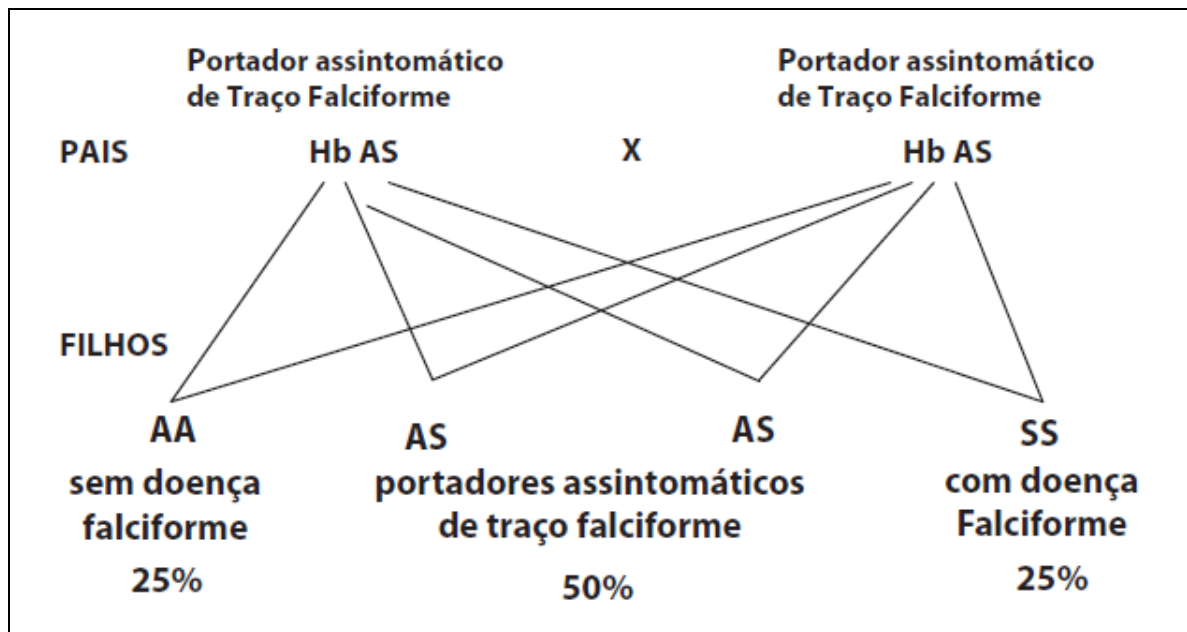
Atualmente, a Doença Falciforme é considerada como um problema de saúde pública, tendo em vista a sua expressiva prevalência e incidência, o que torna imprescindível o treinamento dos profissionais da saúde, incluindo os cirurgiões-dentistas para que os mesmos possam prestar um atendimento apropriado a tais indivíduos (BRASIL, 2009).

Até meados dos anos 90, o Brasil não possuía nenhum programa oficial de saúde destinado a doença falciforme. Somente em 1996, o governo implementou um grupo de trabalho com responsabilidade de elaborar o Programa Anemia Falciforme (PAF) com o objetivo principal de promover a qualidade de vida dos pacientes com a doença por meio de um atendimento em saúde especializado e realização de ações educativas (DINIZ e GUEDES, 2005).

Em 2001, teve início no Brasil o Programa Nacional de Triagem Neonatal e, gradativamente, vem sendo implementado em todo o país. No entanto, o programa não contempla as diferentes necessidades dos pacientes com a doença falciforme e familiares quanto ao tratamento médico, exames de apoio diagnóstico e suporte aos doentes e familiares. Diante de tal fato, a doença genética de maior prevalência no mundo fica despercebida, produzindo diagnósticos incorretos e de alta morbimortalidade (KIKUCHI, 2003).

Contudo, a inclusão da pesquisa de hemoglobinopatias no exame de triagem neonatal (teste do pezinho) demonstrou ser um passo importante para a diminuição da alta taxa de mortalidade nos primeiros dois anos de vida, pois permite a identificação precoce destes pacientes e a consequente introdução de profilaxia adequada e encaminhamento ambulatorial regular (DI NUZZO e FONSECA, 2004).

Desde 1976, no Brasil, recomenda-se como parte do protocolo de triagem de doadores de sangue a realização dos testes de hemoglobinas para identificação de doença falciforme, sendo este considerado uma das ferramentas mais eficazes de identificação genética em saúde pública para as alterações falciformes no país, tendo em vista que homens e mulheres que possuem o traço falciforme, apesar de serem saudáveis, são considerados geradores em potencial de crianças com doença falciforme (Figura 4). (DINIZ e GUEDES, 2005).

FIGURA 4 É Probabilidade genética da doença falciforme

Fonte: BRASIL, 2006

2.2 COMPLICAÇÕES E MANIFESTAÇÕES DA DOENÇA FALCIFORME

A DF sofre influência de três características geneticamente importantes que determinam a gravidade da evolução clínica da doença: níveis de hemoglobina fetal (HbF), concomitância de alfa-talassemia e os haplótipos associados ao gene da HbS (BOTELHO et al., 2009).

As complicações mais frequentes em pessoas com doença falciforme são as infecções e a maioria das mortes neste grupo de pacientes é secundária a infecções fatais, sequestro esplênico ou crises aplásticas. As infecções, quando acompanhadas de acidose, hipóxia e desidratação desencadeiam ou intensificam as crises de falcização, pois as mesmas favorecem a produção de citocinas inflamatórias, que aumentam a expressão das moléculas de adesão endoteliais e a união de células falciformes e dos polimorfonucleares no endotélio dos vasos (DI NUZZO e FONSECA, 2004).

Segundo SALVIA (2010), as crianças possuem aumentada suscetibilidade a infecções oportunistas e, portanto, faz-se necessário o uso profilático de antibióticos na infância. Isto ocorre porque as crianças com a doença possuem o baço aumentado e, com o passar dos anos, ocorre a asplenia funcional, ou seja, perda da capacidade funcional do baço que culmina com a atrofia do mesmo em virtude dos frequentes infartos, predispondo o organismo da criança a infecções.

MENDES (2010) afirma que, embora a doença falciforme possa apresentar manifestações precoces na infância e os eventos mórbidos serem mais expressivos nesta fase podendo causar a morte ou gerar graves sequelas nos primeiros cinco anos de vida da criança, os pacientes com a doença são praticamente assintomáticos, em média até os 4 a 6 meses de vida, devido a presença de hemoglobina fetal em quantidades que limitam a falcização dos glóbulos vermelhos e, portanto, as manifestações clínicas.

2.2.1 Manifestações Sistêmicas da Doença Falciforme

Os pacientes com doença falciforme apresentam várias formas clínicas em diferentes localidades do mundo, manifestando entre sinais e sintomas leves, quase assintomáticos, até formas incapacitantes ou com uma elevada taxa de mortalidade. Algumas situações como as variações das condições climáticas, sociais, econômicas e de cuidado médico explicam de forma parcial esta diversidade. Contudo, a variabilidade genética em torno da mutação permitiu uma compreensão melhor e mais ampla da heterogeneidade clínica da patologia (NETO e PITOMBEIRA, 2003).

Entre as manifestações sistêmicas mais comuns da doença falciforme estão a anemia hemolítica crônica, e em decorrência do bloqueio da microcirculação pelas hemácias falcizadas com isquemia tecidual, as crises dolorosas agudas osteoarticulares ou abdominais e lesões orgânicas crônicas com asplenia funcional, acidente vascular encefálico e insuficiências renal, pulmonar e cardíaca (DINIZ et al., 2009).

De acordo com MENDES (2010), as crises álgicas são frequentes, atingindo principalmente os ossos longos, as articulações e a região lombar. Os fatores desencadeantes de tais dores são variados e incluem hipóxia, infecção, febre, acidose, desidratação, fadiga física, menstruação, consumo de álcool, exposição ao frio e estresse emocional de qualquer natureza. O autor afirma ainda que, crianças entre 6 meses e 2 anos de idade apresentam episódios agudos de dor e edema de mãos e pés (dactilite ou síndrome mão-pé).

KIKUCHI (2003) afirma que os pacientes menores de 5 anos com doença falciforme apresentam um quadro agudo e grave, de evolução rápida, denominado de crises de sequestro esplênico. Este fenômeno trata-se da retenção de um grande volume de sangue dentro do baço e, em tais crises, a criança apresenta palidez intensa, aumento do abdome e apatia, sem evidências de infecção e choque.

Para DI NUZZO e FONSECA (2004), as crises de sequestro esplênico de eritrócitos falcizados podem originar nos pacientes menores de cinco anos uma esplenomegalia que evolui com a formação de trombose e infartos, o que gera atrofia e fibrose do órgão denominada de auto-esplenectomia. No entanto, mesmo antes de ocorrer a auto-esplenectomia, em decorrência da agressão esplênica, os pacientes tem as suas atividades fagocíticas e a produção de anticorpos prejudicadas, que se torna permanente em torno do sexto ao oitavo ano de vida, deixando os pacientes suscetíveis a infecções por organismos encapsulados.

2.2.2 Manifestações Orais da Doença Falciforme

O paciente com doença falciforme apresenta alterações em vários sistemas e órgãos do corpo humano, estando entre eles o sistema estomatognático, podendo surgir sinais e sintomas na região dento-maxilo-facial (BRASIL, 2007; CORDEIRO et al., 2003; FARIAS et al., 2006).

No entanto, as alterações orofaciais mais frequentes apresentadas pelo paciente com DF não constituem sinais patognomônicos da doença, podendo estar presentes em pessoas saudáveis, bem como em pacientes que possuem outras

alterações sistêmicas (BOTELHO et al., 2009; DA FONSECA et al., 2007; FRANCO et al., 2007).

- Palidez da mucosa bucal

Esta é a manifestação oral mais comum em pessoas com doença falciforme. Estudos feitos objetivando identificar a prevalência de manifestações orofaciais em pacientes com anemia falciforme identificaram palidez da mucosa bucal em 100% das pessoas examinadas (OKAFOR et al., 1986; ROSA e MAGALHÃES, 2002).

Esta palidez é resultante de anemia crônica ou icterícia devido ao processo de hemólise. Os tecidos gengivais e a mucosa jugal e labial podem apresentar-se com uma tonalidade rosa-pálida podendo, às vezes, ocorrer um empalidecimento generalizado. A língua também pode apresentar palidez, porém, comumente, apresenta-se em vermelho-vivo. O palato mole pode ser pálido e, em alguns casos, apresenta cor amarelo-limão (ALVES et al., 2006; BORAKS, 2001; TAKAHASHI et al., 1993; ZEGARELLI et al., 1982). Para SONIS et al. (1995), qualquer paciente com anemia hemolítica pode apresentar uma discreta coloração amarelada na gengiva.

De acordo com TOMMASI (1998), a palidez da mucosa é mais relevante do que a palidez da pele para auxiliar no diagnóstico da anemia falciforme. Segundo o autor, pode haver palidez da pele sem anemia e anemia sem palidez da pele. No entanto, pode-se dizer que existe anemia sempre que houver palidez da mucosa.

- Atraso da erupção dentária

Pessoas com DF podem ter atraso na erupção dos dentes (ALVES et al., 2006; BRASIL, 2007; DA FONSECA et al., 2007). No entanto, a etiologia desta condição ainda permanece desconhecida.

Uma explicação possível para este atraso pode estar associada aos mesmos fatores que promovem o atraso no crescimento, o retardo puberal e a maturação óssea em crianças que possuem doença falciforme até os dez anos de idade. Entre

os fatores que podem comprometer o crescimento e desenvolvimento na DF estão a hipóxia tecidual causada por anemia grave, efeitos agudos e crônicos das crises vasclusivas, alterações endócrinas associadas à anemia, danos orgânicos crônicos causados pela falcização das hemácias, alto requerimento energético resultante da hemólise crônica, aumento do trabalho cardiovascular e carência de nutrientes (VERÍSSIMO, 2007). GUEDES-PINTO (2000) afirma que a deficiência nutricional altera a ordem de erupção dentária e que o atraso puberal geralmente provoca retardo da erupção.

Estudos realizados com objetivos de identificar a prevalência de manifestações orofaciais em pacientes com anemia falciforme observaram retardo da erupção tanto na dentição decídua como na permanente. FRANCO et al. (2007) identificaram retardo na erupção dos dentes em crianças com mais de 9 anos em 12,5% dos participantes de seu estudo. Já BIANCALANA (2006), observou esta condição em 30% das crianças de 0 a 5 anos.

- Atrofia das papilas linguais

A atrofia das papilas linguais é um achado que está relacionado não apenas com a DF. Pacientes com outros tipos de anemia também podem apresentar esta alteração. Neste caso, a língua apresenta-se com um aspecto liso e brilhante, podendo o paciente ter a sensação de ardência. Geralmente, as atrofia papilares iniciam-se na ponta da língua e se espalham em sentido distal, envolvendo as papilas filiformes e fungiformes (BORAKS, 2001; SONIS et al., 1995).

No entanto, estudos feitos objetivando a identificação da prevalência das manifestações orofaciais em pacientes com anemia falciforme observaram uma prevalência baixa deste achado. OKAFOR et al.(1986) ao realizarem o exame intrabucal de 37 pessoas com anemia falciforme, identificaram atrofia das papilas em apenas 2,7% dos pacientes examinados.

- Opacidades intrínsecas dentárias

Existe uma associação na literatura entre a ocorrência de doença falciforme e alterações nos processos de maturação e mineralização dos tecidos dentários que se traduzem como opacidades intrínsecas nas superfícies dos dentes (BOTELHO et al., 2009; BRASIL, 2007; OKAFOR et al., 1986; SCIPIO et al, 2001).

De acordo com OKAFOR et al. (1986), as opacidades intrínsecas dentárias não são devidas a hipoplasia do esmalte dentário (malformação que ocorre durante o processo de amelogenese), visto que em pacientes com DF a forma e o tamanho do dente não sofrem alterações e, nas hipoplasias, as formas dos dentes apresentam-se alteradas podendo também apresentar opacidades. Para o autor, as opacidades intrínsecas dentárias estão associadas a hipocalcificação da matriz orgânica durante a fase de mineralização do dente, sendo a hipocalcificação dos dentes resultado de uma absorção deficiente de cálcio em decorrência de desordens intestinais, inadequada absorção de proteínas, transtornos metabólicos que envolvem vitamina D e cálcio, calcitonina e hormônio da paratireóide.

BOTELHO et al. (2009) afirmam que a hipocalcificação dos dentes é devida à deposição deficiente de cálcio pelos ameloblastos e odontoblastos, visto que o aporte de sangue encontra-se prejudicado em algumas áreas que sofrem vasoclusão.

Alguns estudos feitos com intuito de identificar alterações orofaciais em pessoas com doença falciforme mostraram prevalências diferentes com relação a esta manifestação. TAYLOR et al. (1995) verificaram que 24% dos pacientes apresentavam opacidades intrínsecas dentárias. FRANCO et al. (2007) identificou 50%, OKAFOR et al. (1986) observou 67,5%, sendo a maior ocorrência em cúspides de molares, e ROSA e MAGALHÃES (2002) identificaram tais alterações dentárias em 100% dos pacientes examinados.

- Necrose Pulpar

A principal manifestação patológica da DF é a trombose principalmente nos órgãos com circulação terminal como a polpa dental. Uma crise vasoclusiva nos vasos sanguíneos da polpa pelas células falciformes pode desencadear um quadro de necrose pulpar em dentes hígidos (BRASIL, 2007).

É imprescindível que se faça uma diferenciação entre a radioluscência da lesão periapical secundária à necrose pulpar, de outras alterações ósseas que ocorrem nos pacientes que têm a polpa íntegra, porque normalmente as alterações radiográficas associadas à DF podem mascarar as alterações comumente associadas à polpa não vital. Depois de confirmado o diagnóstico, o dente deve ser submetido ao tratamento endodôntico, pois a necrose pulpar pode gerar processo infeccioso agudo em regiões periapicais. A necrose pulpar pode, freqüentemente, ocorrer sem sintomatologia e conhecimento do paciente (HOSNI et al., 2008).

- Alterações orto-faciais

A maioria dos pacientes com doença falciforme apresenta problemas respiratórios e mastigatórios, o que contribui para alterações orto-faciais, entre elas a má-oclusão (BRASIL, 2001; ALVES et al., 2006).

Os pacientes falciformes apresentam um aumento da medula óssea em resposta da necessidade aumentada da reposição das células vermelhas e isso pode ocasionar mudanças ósseas, estando entre elas a expansão e projeção do osso maxilar. Tal mudança pode gerar uma má-oclusão nestes pacientes, caracterizada por um aumento da angulação, separação dos incisivos superiores e retrusão dos dentes anteriores inferiores (ALVES et al., 2006; SHNORHOKIAN et al., 1984; SOUZA et al., 2008).

Estudos feitos por OREDUGBA E SAVAGE (2002) com 117 pacientes com AF na faixa etária entre 1 e 18 anos, comparados com um grupo controle formado por 122 pacientes sem a doença da mesma faixa etária, identificaram que as

peças com a doença apresentaram uma maior porcentagem de prognatismo maxilar (21%) em relação ao grupo controle (4%).

- Osteomielite mandibular

A osteomielite mandibular é uma manifestação oral comum da doença falciforme, com um envolvimento em 79% a 100% dos casos (TSATALA et al., 2004). Esta manifestação raramente ocorre ao mesmo tempo que outras complicações, e isto facilita o diagnóstico e o tratamento (ROSA e MAGALHÃES, 2002; TSATALA et al., 2004).

A ocorrência de osteomielite em pacientes falciformes ocorre com maior frequência em ossos longos, porém pode afetar também os ossos da face, principalmente a mandíbula devido ao seu suprimento sanguíneo ser relativamente limitado, sobretudo na região de molares. Uma crise de vasclusão nos ossos pode causar isquemia e osteonecrose, o que cria um ambiente favorável para o crescimento de bactérias (PATTON et al., 1990).

A osteomielite mandibular sem causa odontogênica acontece com maior frequência em crianças em virtude dos espaços medulares largos que sofrem necrose quando infartados, gerando um bom meio de cultura para bactérias. A flora oral pode chegar até esta área necrosada através do ligamento periodontal ou via hematogênica (BOTELHO et al., 2009; KELLEHER et al., 1996; TAYLOR et al., 1995).

A osteomielite em ossos longos na AF tem como agente bacteriano mais comum a *Salmonella*, enquanto *Streptococcus sp* e *Staphylococcus sp* são mais comuns na osteomielite mandibular devido a disseminação desta direta no tecido ósseo através de focos de infecção dentária e/ou periodontal (BRASIL, 2007; GRODECKI e FRIEDMAN, 1985).

Entre os sinais clínicos apresentados pelo paciente com osteomielite mandibular estão exsudato no sulco gengival, edema facial, linfadenopatia e, radiograficamente, grande destruição óssea (BRASIL, 2007).

- Neuropatia do nervo mandibular e mentoniano

Após uma crise falcêmica, os pacientes podem apresentar uma neuropatia permanente que afeta o nervo alveolar inferior, tendo como consequência anestesia permanente por mais de 24 meses (BRASIL, 2007). Tal fato pode ocorrer devido a uma isquemia no suprimento sanguíneo para o nervo alveolar inferior. Este nervo é mais vulnerável em virtude do seu trajeto no estreito canal mandibular (FRIEDLANDER et al., 1980; GHASSAN et al., 1998).

O nervo mentoniano também pode ser afetado durante as crises falcêmicas. Em 1972, Konoftý-Auhulu descreveu a neuropatia do nervo mentoniano pela primeira vez. Esta neuropatia é periférica, abrangendo, portanto, a área de distribuição do nervo mentoniano, o qual é responsável pela sensibilidade da pele do mento, do lábio inferior e da mucosa gengival inferior, ocorrendo parestesia nestas regiões. A fisiopatologia deste quadro foi descrita por Konoftý-Auhulu, o qual afirmou que o mesmo é decorrente de microinfartos no suprimento sanguíneo próximo ao nervo mentoniano, na sua passagem pelo canal mentoniano durante as crises vasoclusivas. Geralmente a sintomatologia da parestesia é unilateral e a retomada da sensação pode levar vários meses (ARAÚJO et al., 2006).

- Dor orofacial

Os pacientes com DF apresentam episódios de dor na área maxilofacial (O`ROURKE e MITROPOULOS, 1990). Tais dores podem ser ocasionadas pelas crises falciformes, as quais alteram a microcirculação óssea podendo causar pequenas áreas de necrose (O`ROURKE e HAWLEY, 1998). Durante uma crise falcêmica na polpa dental, a mesma sofre uma vasoclusão que pode resultar em pulpíte mesmo quando não há qualquer alteração dentária. As crises de dores de dente decorrentes de crise vasoclusiva acontecem com maior frequência em pacientes adultos. Após um episódio de crise falcêmica, as células da polpa de um dente saudável podem sofrer necrose pulpar, de forma assintomática, ou simplesmente voltar ao normal sem tratamento ativo desde que as células falciformes retomem a sua estrutura normal (BRASIL, 2007).

Um estudo realizado por COX e WASHINGTON (1984) objetivando avaliar a frequência de dor idiopática na área bucomaxilofacial de 25 pacientes com anemia falciforme, comparando a um grupo controle de 25 pessoas sem a patologia, identificou que 36% dos pacientes com AF apresentaram dores na região frontal e mandibular e odontalgias de origem idiopáticas, enquanto que apenas 8% das pessoas do grupo controle apresentavam tais dores.

Outro estudo feito por O'ROURKE E MITROPOULOS (1990) com intuito de avaliar a existência de dor orofacial em 3 grupos de pessoas (pacientes com AF, pacientes com traço falciforme e pessoas sem a doença) revelou que não houve diferença nos relatos de dor nos pacientes com traço falciforme e nem nos que não tinham a doença, enquanto que os pacientes com AF relataram significativamente mais episódios de dor orofacial e com maior tempo de duração num período de 12 meses. No mesmo estudo, dois terços dos pacientes com AF disseram ter odontalgias, mesmo sem qualquer alteração dentária.

- Aspectos Radiográficos

Estudos feitos com pacientes com HbSS encontraram um número relativamente grande de pacientes com alterações na radiodensidade. KAYA et al. (2004) observou que 67% das radiografias intrabucais de pacientes com anemia falciforme apresentavam alterações na densidade mineral óssea e aumento dos espaços medulares. O autor afirma que este achado pode ser explicado devido a um processo de compensação sistêmica, chamado de hemacitopoiese, que é iniciado através da hiperplasia da medula óssea, com conseqüente perda do fino trabeculado ósseo e formação de largos espaços medulares, conferindo um aspecto osteoporótico ou esponjoso nas radiografias. Tal sistema de compensação ocorre devido a redução na vida média das células vermelhas de 120 dias para 10 a 30 dias nos pacientes com HbSS.

Nas radiografias, os espaços medulares resultam, geralmente, em áreas radiolúcidas entre os ápices dos dentes e a borda inferior da mandíbula. Além dos espaços medulares, podem ser visíveis outros aspectos radiográficos como o aumento da espessura da cortical mandibular, que durante as crises de falcização

pode ser afetada e, mais raramente, lesões radiopacas de natureza vasoclusiva, que geralmente são encontradas na região posterior da mandíbula decorrentes de um processo de reparo das áreas infartadas (TSATALA et al., 2004).

2.3 ABORDAGEM ODONTOLÓGICA DO PACIENTE COM DOENÇA FALCIFORME

Nos últimos anos, o Ministério da Saúde tem discutido sobre a necessidade de promover aos pacientes com doença falciforme uma assistência integral humanizada, com atuação multiprofissional e transdisciplinar. Desta forma, o envolvimento da Odontologia nos cuidados dos indivíduos com doença falciforme, se constitui como uma estratégia válida para viabilizar esse objetivo (BRASIL, 2009).

O acompanhamento da Equipe de Saúde Bucal ao paciente com Doença Falciforme se constitui em uma estratégia de saúde válida para a melhoria da atenção prestada a este grupo, que tanto sofre com fatores ambientais e intrínsecos à doença crônica.

Ao longo dos anos, a doença falciforme esteve ausente do sistema em saúde e, por consequência, também ficou ausente da Atenção Primária à Saúde (APS) por muito tempo. Os pacientes diagnosticados com a referida enfermidade eram encaminhados aos centros de referência hematológica, onde permaneciam sendo atendidos ao longo de suas vidas, tendo acompanhamento por profissionais especialistas e, assim, eram excluídos dos programas de prevenção e promoção de saúde (BRASIL, 2004).

A odontologia, incluída na equipe multiprofissional e transdisciplinar, assume um papel essencial no que se refere a prevenção e manutenção da saúde geral, tendo em vista que a saúde bucal é parte integrante e inseparável do organismo, manifestando alterações em decorrência de patologias sistêmicas (BRASIL, 2004).

O cirurgião-dentista, como parte integrante da equipe de saúde, deve, portanto, estar apto para atuar com outros profissionais de saúde na assistência ao paciente com doença falciforme. Para isto, é preciso que o profissional conheça os aspectos básicos da doença falciforme, como a sua etiologia e fisiopatologia, as

alterações orofaciais manifestadas em indivíduos falcêmicos e a melhor conduta terapêutica odontológica objetivando contribuir para uma assistência com qualidade voltada para as necessidades específicas deste grupo de pacientes, e, conseqüentemente, melhorando a qualidade de vida dos mesmos (MENDES, 2010).

Atualmente, as maiores barreiras existentes ao eficaz atendimento odontológico ao paciente falcêmico referem-se ao conhecimento insuficiente dos profissionais sobre a doença e a avaliação inadequada das manifestações orofaciais, o que contribui para que os referidos pacientes não sejam assistidos por um atendimento odontológico adequado (CORDEIRO et al, 2003).

O acompanhamento odontológico do paciente falciforme deve começar nos primeiros meses de vida, sendo o teste do pezinho o exame que possibilita o diagnóstico precoce da doença, o início da profilaxia adequada e o seguimento ambulatorial regular.

As atividades realizadas pelo cirurgião-dentista devem englobar tanto o trabalho técnico-odontológico, como a realização de práticas de saúde coletiva relacionadas com a promoção da saúde bucal e prevenção de agravos envolvendo o sistema estomatognático. Vale ressaltar, que as ações preventivas voltadas aos pacientes falcêmicos são especialmente importantes, pois as infecções, de origem dentária e periodontal, podem precipitar eventos agudos sistêmicos em tais pacientes (BRASIL, 2007).

2.3.1 Avaliação da Condição Pulpar do Paciente com Doença Falciforme

Em pacientes com doença falciforme o diagnóstico de ausência de sensibilidade pulpar é de suma importância, uma vez que a falta de sensibilidade da polpa pode indicar um estado de necrose pulpar, o qual poderá evoluir para processos patológicos com envolvimento do tecido ósseo perirradicular (RODRIGUES e FRANZI, 2007).

A anamnese, o exame clínico, o exame radiográfico e a aplicação dos testes térmicos fornecem as bases para interpretação de um diagnóstico correto da condição pulpar (BERGER, 2002).

2.3.1.1 Polpa Dental

A polpa dental é um tecido conjuntivo formado, entre outras células, por um sistema microcirculatório (vênulas e arteríolas) e um conjunto de feixes nervosos que percorrem a porção central da polpa e ramificam-se lateralmente na polpa coronária (COHEN e HARGREAVES, 2007; RODRIGUES e FRANZI, 2007).

A interrupção do fluxo sanguíneo decorrente das crises vasclusivas presentes na doença falciforme, gera danos ao tecido pulpar comprometendo a sua capacidade de regeneração e cicatrização resultando na morte do tecido (ANDREWS e GRIFFITHS, 2001).

2.3.1.2 Necrose Pulpar

A necrose é formada pelo somatório de alterações morfológicas que acompanham a morte celular de um determinado tecido e é classificada em necrose de liquefação, de coagulação e gangrenosa. A necrose de liquefação é resultante de infecção bacteriana; a necrose de coagulação é causada por interrupção do fluxo sanguíneo; e a necrose gangrenosa ocorre quando o tecido sofreu necrose de coagulação e foi invadido por bactérias (LOPES e JR., 2010).

Para BERGER (2002), a necrose do tecido pulpar representa a parada das atividades metabólicas que pode resultar em uma invasão de microrganismos, os quais colonizam-se, multiplicam-se e infectam os canais radiculares e regiões perirradiculares.

LOPES e JR. (2010) afirmam que a necrose pulpar está fortemente associada à presença de bactérias mesmo quando a causa da morte do tecido tenha origem em fatores não-microbianos, pois quando ocorre a morte do tecido pulpar, o organismo responde desencadeando processos de defesa agudos ou crônicos na

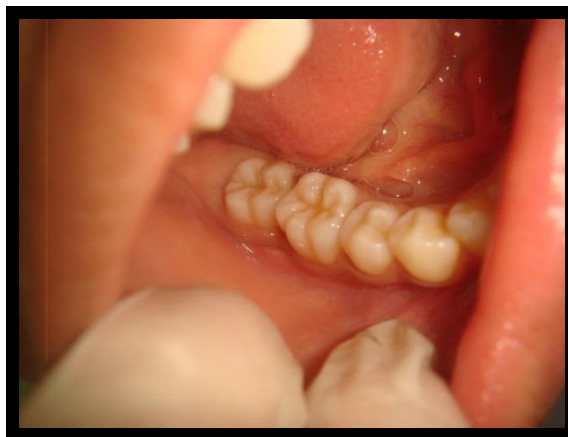região perirradicular, podendo ocasionar inflamações perirradiculares (periodontite apical aguda ou crônica, formação de cistos e granulomas apicais e, eventualmente, aparecimento de coleções purulentas denominadas de abscessos).

2.3.1.3 Avaliação da Polpa Necrosada

A necrose pulpar geralmente é assintomática. O aparecimento da dor irá depender do estado dos tecidos perirradiculares, como nos casos de periodontite apical aguda ou abscesso perirradicular agudo. Nos casos de necrose por liquefação, o exame clínico possibilitará detectar a presença de cáries que alcançaram a polpa e causaram a necrose pulpar. Entretanto, quando a necrose ocorrer por coagulação, a coroa do dente poderá estar hígida e apresentar-se escurecida (LOPES e JR., 2010).

Os testes de sensibilidade ao frio utilizados em conjunto com os testes clínicos de inspeção visual (Figura 5), de palpação e percussão e exames radiográficos irão auxiliar nos procedimentos diagnóstico de necrose pulpar (FREGNANI e HIZATUGU, 2012).

FIGURA 5 ó Exame clínico de inspeção visual

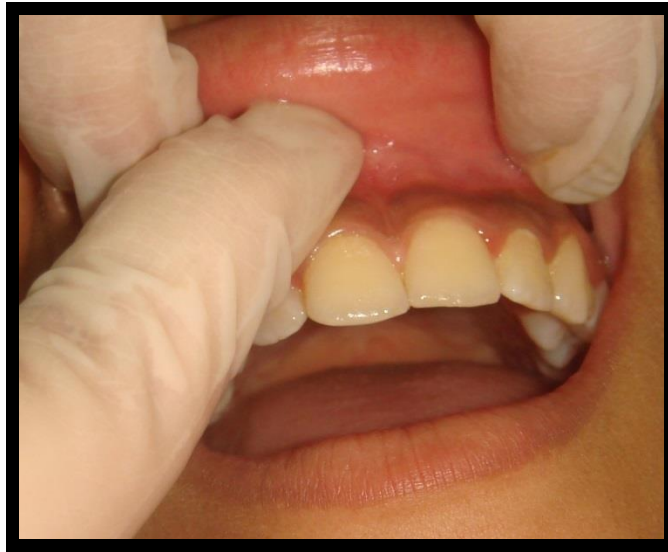

- Testes Clínicos de Palpação e Percussão

O teste de percussão e palpação podem gerar respostas positivas ou negativas dependendo do estado dos tecidos do periápice (LOPES e JR.,2010).

A palpação (Figura 6) é feita com as pontas dos dedos na região apical verificando se há resposta dolorosa ou se, pelo tato, é notada alguma modificação na forma. Os dentes que apresentam sensibilidade à palpação são suspeitos da presença de lesão periapical (BERGER, 2002).

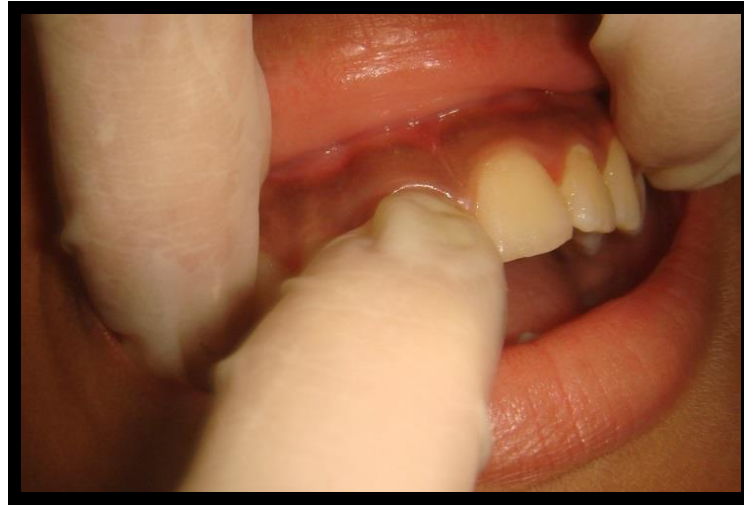FIGURA 6 Exame clínico de palpação



De acordo com COHEN e HARGREAVES (2007), o profissional deverá questionar se o paciente possui sensibilidade alterada durante a palpação e deve ser dada atenção especial a qualquer edema nos tecidos moles ou expansão óssea, sempre comparando com os tecidos vizinhos ou homólogos.

O teste de percussão deve ser feito inicialmente com leve pressão digital (Figura 7) e, somente se o paciente não apresentar nenhuma reação de desconforto, o teste deverá ser repetido com o cabo do espelho (COHEN e HARGREAVES, 2007).

FIGURA 7 ó Exame clínico de percussão digital



Na execução do teste com o cabo do espelho, deve-se bater de leve nos sentidos vertical (no eixo do dente) (Figura 8) e horizontal (perpendicular ao dente) (Figura 9). A dor originada pela percussão vertical tem sido associada na literatura com alterações de origem endodôntica. Já a dor decorrente da percussão horizontal tem sido relacionada com alterações periodontais (BERGER, 2002).

FIGURA 8 ó Exame clínico de percussão vertical

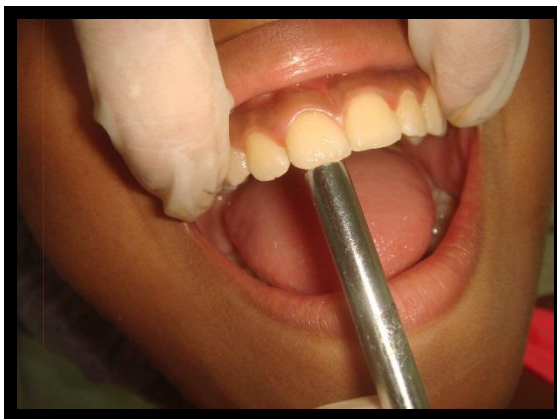
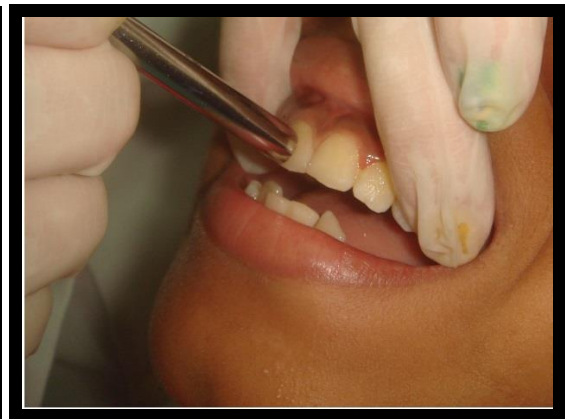
FIGURA 9 ó Exame clínico de percussão horizontal

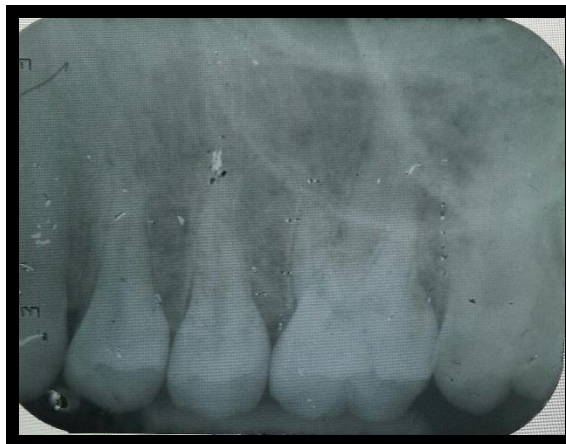

- Avaliação radiográfica

Nos casos de necrose pulpar, a odontalgia não será positiva na maioria esmagadora dos casos e a radiografia mostrará desde situações com padrões de normalidades, passando por quadros de espessamento do ligamento periodontal, até as chamadas lesões periapicais (COHEN e HARGREAVES, 2007).

Diversas patologias existentes apresentam imagens radiográficas que podem se apresentar de três formas: radiolúcidas (absorvem pouco RX), radiopacas (estruturas com maior poder de absorção de RX) e mistas (lesões que se mostram parcialmente radiopacas e parcialmente radiolúcidas) (Figura 10) (BERGER, 2002).

FIGURA 10 6 Avaliação radiográfica



- Testes de Sensibilidade Pulpar

Os testes de sensibilidade pulpar são utilizados para determinar se o tecido pulpar está vivo (com resposta positiva ao teste) ou necrosado (sem resposta ao teste). Os testes de sensibilidade se classificam em testes térmicos (a partir de estímulos com frio ou calor), testes elétricos e os testes de cavidade (FREGNANI e HIZATUGU, 2012).

A base de resposta normal dos testes térmicos é o relato de sensibilidade que desaparece imediatamente após a retirada do estímulo (COHEN e HARGREAVES, 2007).

Um exame de diagnóstico da condição pulpar completo deverá incluir a realização dos testes de sensibilidade em todos os elementos dentários e, mesmo que eles forneçam uma resposta subjetiva, eles constituem um grande recurso na elaboração de um diagnóstico correto (BERGER, 2002).

LOPES e JR. (2010) afirmam que a resposta do dente com polpa necrosada é sempre negativa e o teste de sensibilidade ao frio é um dos mais confiáveis para determinar a necrose pulpar.

Entre os testes mais largamente utilizados para avaliação da sensibilidade pulpar estão os testes térmicos com substâncias refrigerantes, que representam exames de eficácia clínica comprovada (MEDEIROS e PESCE, 1997).

- Teste Térmico com Tetrafluoretano

Trata-se de um agente térmico, ou seja, um gás refrigerante que é acondicionado em um tubo com válvula para saída de spray (Figura 11), sendo considerado um teste de grande praticidade e confiabilidade na prática clínica diária odontológica. A aplicação do mesmo consiste em aplicar um jato de spray sobre um penso de algodão (Figura 12), que deve ser imediatamente colocado sobre o colo do dente a ser testado (Figura 13) (BERGER, 2002).

FIGURA 11 ó Spray de tetrafluoretano para teste de sensibilidade pulpar



FIGURA 12 ó Aplicação de um jato de spray sobre uma bolinha de algodão

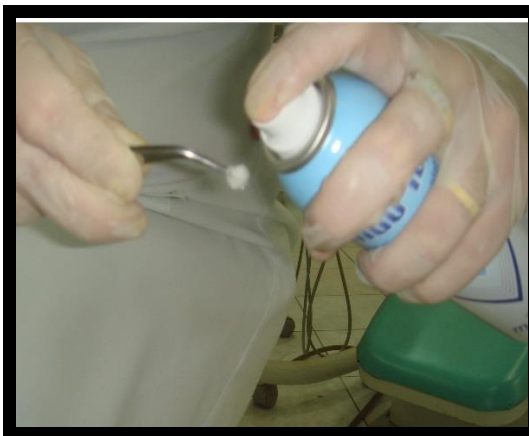
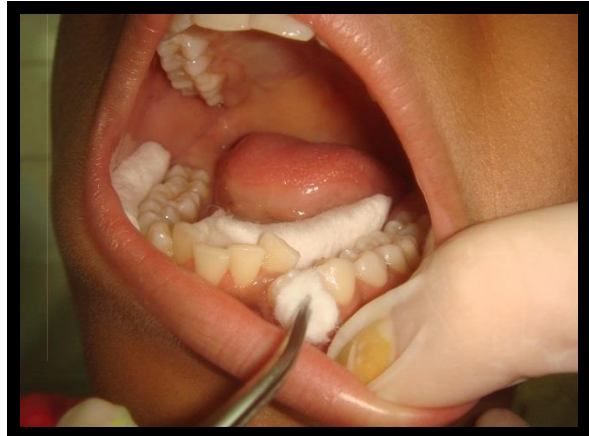

FIGURA 13 ó Bolinha de algodão colocada na face vestibular do dente a ser testado



O teste frio com tetrafluoretano é acessível, fácil e fornece resultados que são reproduzíveis e seguros. O produto atinge a temperatura de $-26,2^{\circ}\text{C}$ e contém 1,1,1,2-tetrafluoretano com zero potencial de ação danosa à camada de ozônio e, portanto, é ecologicamente seguro (COHEN e HARGREAVES, 2007).

2.3.2 Conduta Terapêutica Odontológica para o Paciente com Doença Falciforme

ROSA E MAGALHÃES (2002) afirmam que qualquer atendimento odontológico deve ser iniciado com uma minuciosa anamnese e um exame clínico detalhado, tanto para pacientes sem alterações sistêmicas ou para pacientes portadores de patologias como a doença falciforme.

Para BOTELHO et al. (2009), o cirurgião dentista, ao atender o paciente com doença falciforme, deverá conhecer a história médica pregressa deste paciente, observando aspectos importantes relacionados à saúde do mesmo, como a frequência das crises álgicas, o número de transfusões sanguíneas por ano, se já sofreu acidente vascular cerebral ou o grau de susceptibilidade a infecções. Estas informações são importantes para a elaboração de um plano de tratamento adequado e minimizam possíveis iatrogenias.

Alguns autores concordam que o tratamento odontológico rotineiro deve ser feito durante a fase crônica da doença falciforme. Durante o período de crises agudas, existe o risco de ocorrer uma complicação emergencial, uma vez que os procedimentos odontológicos predispõem a uma situação de estresse. Esta favorece a desoxigenação das hemácias normais remanescentes, que podem sofrer hemólise ou processo de falcização (ROSA e MAGALHÃES, 2002; BRASIL, 2001).

Diversos autores afirmam que o uso de antibioticoprofilaxia nos pacientes com doença falciforme é sempre recomendado, tendo em vista o alto grau de susceptibilidade a infecções por parte destes pacientes. A maioria dos procedimentos odontológicos provoca uma bacteremia transitória que pode desencadear um processo infeccioso de ordem sistêmica e gerar crises falcêmicas, oriundas de um atendimento odontológico que pode ser considerado como simples, porém mal planejado (BRASIL, 2001; ALVES et al, 2006; TAKAHASHI et al, 1993).

O uso de anestésico com vasoconstritor na odontologia tem como principal objetivo minimizar o desconforto do paciente durante o atendimento clínico, por meio do aumento da vida média da droga anestésica no tecido no qual foi infiltrada. Em virtude disso, o cirurgião-dentista deverá, sempre que possível, utilizá-lo antes de

qualquer procedimento que provoque dor nos pacientes. No entanto, em pacientes com doença falciforme, o uso da anestesia local com vasoconstrictor apresenta algumas controvérsias na literatura. Alguns autores afirmam que os vasoconstrictores alteram a circulação local e podem ocasionar infartos em algumas áreas, aumentando assim, o risco de uma possível necrose. Entretanto, outros autores concordam que estes anestésicos não promoveriam alterações do fluxo sanguíneo local apesar da hipovascularização (ALVES et al, 2006). Desta forma, a conduta mais segura seria fazer uso da anestesia local com vasoconstrictor somente em casos específicos e realmente necessários, como intervenções cirúrgicas. Além disso, a equipe médica responsável pelo paciente deverá ser previamente informada quanto ao tipo de atendimento odontológico a ser realizado e a sua duração (BOTELHO et al, 2009).

O atendimento odontológico deverá priorizar a erradicação dos focos de infecção na cavidade bucal, pois, na literatura, há relatos de estreita relação entre as infecções de origem odontogênicas e o desencadeamento das crises agudas da doença falciforme (BRASIL, 2001).

3 MATERIAIS E MÉTODOS

3.1 DESENHO DO ESTUDO

Foi realizado um estudo de caso, do tipo exploratório e descritivo, envolvendo uma paciente voluntária, do sexo feminino, com 15 anos de idade, e com diagnóstico clínico e laboratorial confirmado de anemia falciforme, genótipo HbSS.

O recrutamento e a seleção da paciente foram realizadas a partir dos dados de uma pesquisa já desenvolvida no Laboratório de Biologia Molecular da Universidade Federal do Amapá (UNIFAP).

O estudo teve início após sua aprovação pelo Comitê de Ética em Pesquisa (CEP) da UNIFAP, sob o protocolo 21840213.8.0000.0003 e os procedimentos adotados nesta pesquisa ofereceram baixo risco à saúde da participante, já que não foram realizadas técnicas invasivas. A paciente foi avaliada clinicamente na Associação Brasileira de Odontologia (ABO) - Amapá (ANEXO 1), localizada na cidade de Macapá-AP, no mês de abril de 2014, após assinatura do Termo de Consentimento Livre e Esclarecido.

Os exames complementares de tomografia computadorizada da maxila e mandíbula, raio-x odontológico periapical e panorâmico foram realizados na Clínica de Radiologia Odonto Imagem no mês de junho de 2014. O exame de termografia infravermelha da face foi realizado no mês de junho na Clínica de Termografia Infravermelha Gurgel Barrera.

3.1.1 Critérios de Inclusão

Foram adotados os seguintes critérios para a inclusão da paciente na pesquisa:

- Pacientes com diagnóstico clínico e laboratorial confirmado de anemia falciforme (HbSS);
- Assinatura do Termo de Consentimento Livre-Esclarecido (APÊNDICE A);

- Faixa etária entre 12 e 45 anos.

3.1.2 Critérios de Exclusão

Foram adotados os seguintes critérios para a exclusão da paciente na pesquisa:

- Pacientes com problemas neurológicos;
- Pacientes oncológicos;
- Pacientes com neuropatia do nervo mandibular;
- Pessoas que tiveram crises álgicas nos últimos seis meses;
- Pacientes que fazem uso crônico de medicamentos analgésicos e antiinflamatórios e os que estiverem usando anestésicos odontológicos (tópico e/ou injetável);
- Pessoas que ingerirem bebidas alcoólicas previamente à realização dos testes.

3.2 PROCEDIMENTOS E INSTRUMENTOS

Como preparo para realização dos exames, a paciente foi instruída a não utilizar medicamentos analgésicos e antiinflamatórios e a não ingerir bebidas alcoólicas previamente à realização dos testes.

3.2.1 Anamnese

A seleção do caso iniciou-se com a tomada de dados pessoais referentes a paciente, lançados em ficha apropriada (APÊNDICE B) à coleta das respostas referentes aos testes pulpares destinadas para este estudo, onde foi anotado: data, nome, idade, sexo, dentes hígidos a serem examinados e os resultados obtidos.

3.2.2 Exame Clínico

A paciente foi posicionada em uma cadeira odontológica e após o preenchimento das fichas clínicas, foram realizados os exames clínicos bucais, de

inspeção visual, palpação e percussão em busca de alterações e sintomatologia dolorosa.

Foram selecionados somente os dentes hígidos permanentes da paciente e os elementos dentais testados foram divididos em grupamentos de incisivos inferiores, incisivos superiores, caninos superiores, caninos inferiores, pré-molares superiores, pré-molares inferiores, molares superiores e molares inferiores.

Foram excluídos do estudo os dentes decíduos e os elementos dentais que apresentaram lesões de cáries, alteração periodontal significativa, fístula gengival, edema na região perirradicular, sintomatologia dolorosa, sensibilidade dolorosa à percussão horizontal e história de traumatismo dental prévio.

3.2.3 Aplicação do Teste de Sensibilidade

Após a realização dos exames clínicos foram realizados exames de diagnóstico de sensibilidade pulpar utilizando o teste de sensibilidade ao frio com gás refrigerante tetrafluoroetano dos elementos dentais selecionados.

Durante a aplicação do gás refrigerante, a paciente foi instruída a levantar o antebraço e mão esquerdos no momento em que fosse notada sensibilidade à aplicação do estímulo térmico, mantendo-os levantados enquanto a sintomatologia não desaparecesse e, abaixando-os lentamente com a diminuição desta, e o resultado foi anotado em ficha clínica. Os testes foram realizados sob isolamento relativo da região com roletes de algodão, sucção de saliva com sugadores plásticos descartáveis acoplados em bomba à vácuo, e secagem dos dentes com gaze hidrófila. O gás refrigerante (Endolce) foi aplicado em bolinhas de algodão previamente esterilizadas em autoclave e com auxílio de uma pinça foi realizada a aplicação do agente na face vestibular, entre os terços cervical e médio, pelo período máximo de cinco segundos através de uma contagem mental do tempo de aplicação. Os testes foram realizados duas vezes em elementos dentais que apresentaram a primeira resposta negativa para confirmação dos dados obtidos aguardando o tempo mínimo de um minuto entre uma aplicação e outra.

3.2.4 Exames Complementares

Foram realizados exames radiográficos periapical série completa e panorâmico para verificar a ocorrência de lesão periapical associada à necrose pulpar nos dentes que apresentaram resposta negativa ao estímulo frio. O exame radiográfico periapical foi realizado pela técnica do paralelismo com filme periapical e observação com lupa de 10 aumentos com auxílio do negatoscópio. O exame panorâmico foi realizado pela técnica ortopantomográfica, onde o paciente fica imóvel e tanto o feixe quanto o filme se deslocam ao redor do mesmo. O exame de tomografia computadorizado da região maxilar e mandibular foi realizado através de exame tomográfico computadorizado de aquisição volumétrica em feixe cônico de raios-X (Cone Beam), realizado por meio de cortes axiais paralelos ao plano oclusal, sem uso de contraste iodado. A reconstrução tridimensional foi feita utilizando técnica de renderização volumétrica em tamanho real 1:1.

Foi realizado também o exame de termografia por imagem infravermelha digital para determinar sinais térmicos assimétricos que indicam anormalidades fisiológicas. O mesmo foi realizado com sensor infravermelho ThermaCAM T450sc (FLIR/EUA), resolução 320x240 (76.800 pixels), na faixa espectral do infravermelho longo (7,5 a 13 μm) para estudo dinâmico (60 Hz), sensibilidade 0,04°C (40mK), 1,36 mrad. Paciente despida para estabilização térmica por 15 minutos, em ambiente termicamente controlado (23°C), com convecção mínima de ar (0,2 m/s) e umidade relativa do ar abaixo de 60%.

4 RESULTADOS

Paciente voluntária, 15 anos, do sexo feminino, estudante, residente e domiciliada no Município de Macapá, Amapá, acompanhada de sua mãe, foi avaliada clinicamente na Associação Brasileira de Odontologia . Secção Amapá, no dia 03.04.2014.

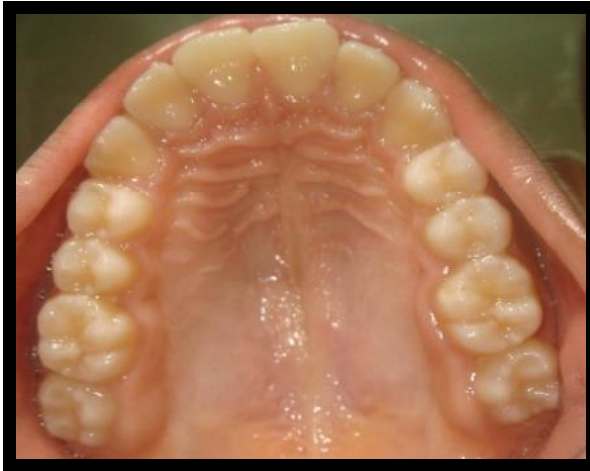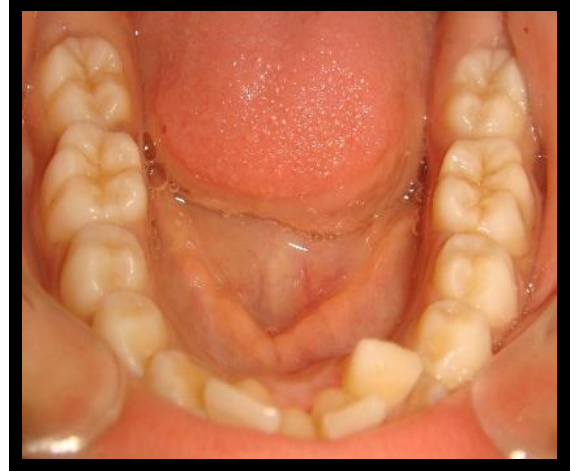4.1 ANAMNESE

Durante a realização da anamnese, a paciente/responsável informou que estava sob cuidados médicos da doença falciforme, que teve a última crise álgica há mais de um ano, que fazia uso diário de dois medicamentos, Hidroxiuréia e Quelante de Ferro, e que realizava transfusões sanguíneas seriadas a cada 28 dias para melhorar as dores e prevenir Acidente Vascular Encefálico (AVE). A paciente/responsável informou ainda que já sofreu sete AVEs, todos sem sequelas diagnosticadas. O primeiro ocorreu quando ela tinha oito anos de idade e o último com quatorze anos em dezembro de 2013.

4.2 EXAME CLÍNICO

Ao exame clínico, pode-se observar a existência de 28 elementos dentais hígidos (Figuras 14 e 15), os quais foram avaliados com testes clínicos bucais de inspeção visual, palpação e percussão apresentando os seguintes resultados:

- Exame clínico de inspeção visual: presença de 28 elementos dentais hígidos; ausência de focos de infecção na cavidade oral.
- Exame clínico de palpação: ausência de dor, ausência de tumefação e sensibilidade preservada na gengiva, palato, lábios, mucosa jugal, assoalho bucal, mucosa alveolar e língua.
- Exame clínico de percussão vertical: negativo para dor em todos os elementos dentais.
- Exame clínico de percussão horizontal: negativo para dor em todos os elementos dentais.

FIGURA 14 6 Vista Oclusal Superior**FIGURA 15** 6 Vista Oclusal Inferior

4.3 TESTE DE SENSIBILIDADE

- Teste térmico frio de sensibilidade pulpar: positivo para 08 elementos dentais: 11,12,21,22, 31, 32, 41 e 42; negativo para 20 elementos dentais: 13, 14, 15, 16, 17, 23, 24, 25, 26, 27, 33, 34, 35, 36, 37, 43, 44, 45, 46 e 47.

Quadro 1 - Elementos Dentais Permanentes Superiores- Lado Direito

Elemento Dental	Descrição	Ausência/Presença de Sensibilidade
11	Incisivo Central	Presença de Sensibilidade
12	Incisivo Lateral	Presença de Sensibilidade
13	Canino	Ausência de Sensibilidade
14	Primeiro Pré-Molar	Ausência de Sensibilidade
15	Segundo Pré-Molar	Ausência de Sensibilidade
16	Primeiro Molar	Ausência de Sensibilidade
17	Segundo Molar	Ausência de Sensibilidade

Quadro 2 - Elementos Dentais Permanentes Superiores- Lado Esquerdo

Elemento Dental	Descrição	Ausência/Presença de Sensibilidade
21	Incisivo Central	Presença de Sensibilidade
22	Incisivo Lateral	Presença de Sensibilidade
23	Canino	Ausência de Sensibilidade
24	Primeiro Pré-Molar	Ausência de Sensibilidade
25	Segundo Pré-Molar	Ausência de Sensibilidade
26	Primeiro Molar	Ausência de Sensibilidade
27	Segundo Molar	Ausência de Sensibilidade

Quadro 3 - Elementos Dentais Permanentes Inferiores - Lado Esquerdo

Elemento Dental	Descrição	Ausência/Presença de Sensibilidade
31	Incisivo Central	Presença de Sensibilidade
32	Incisivo Lateral	Presença de Sensibilidade
33	Canino	Ausência de Sensibilidade
34	Primeiro Pré-Molar	Ausência de Sensibilidade
35	Segundo Pré-Molar	Ausência de Sensibilidade
36	Primeiro Molar	Ausência de Sensibilidade
37	Segundo Molar	Ausência de Sensibilidade

Quadro 4 - Elementos Dentais Permanentes Superiores- Lado Direito

Elemento Dental	Descrição	Ausência/Presença de Sensibilidade
41	Incisivo Central	Presença de Sensibilidade
42	Incisivo Lateral	Presença de Sensibilidade
43	Canino	Ausência de Sensibilidade
44	Primeiro Pré-Molar	Ausência de Sensibilidade
45	Segundo Pré-Molar	Ausência de Sensibilidade
46	Primeiro Molar	Ausência de Sensibilidade
47	Segundo Molar	Ausência de Sensibilidade

4.4 EXAMES COMPLEMENTARES

Decorridos quatro meses do exame clínico, a paciente realizou exames complementares de diagnóstico por imagens radiográfica e tomográfica apresentando os seguintes resultados:

- Radiografia Panorâmica e Periapical Série Completa (Figura 16 e Figura 17) (Anexo 2): ausência de imagem radiolúcida coronal compatível com cárie; ausência de imagem radiolúcida periapical patológica; e estrutura óssea alveolar conservada sem alteração;

FIGURA 16 É Radiografia Panorâmica

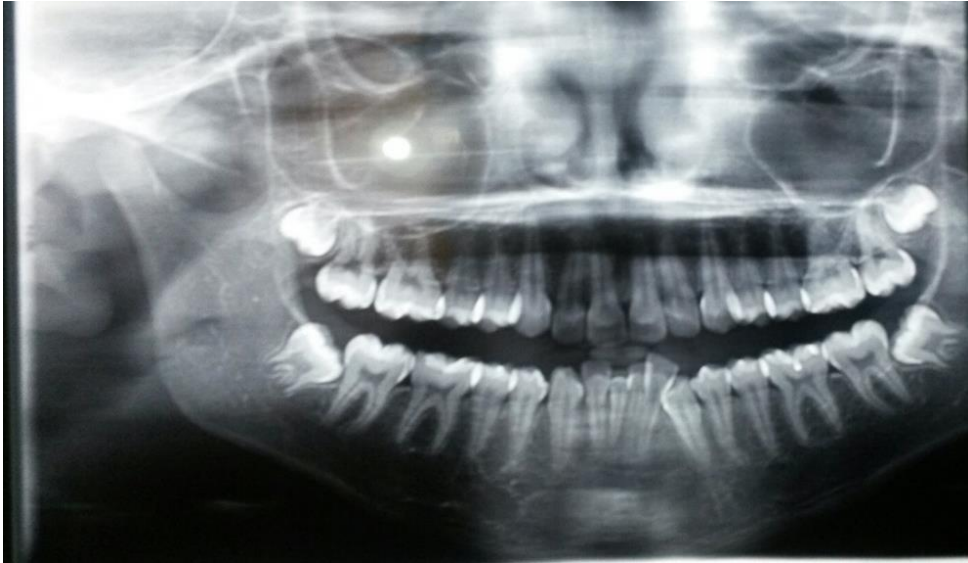

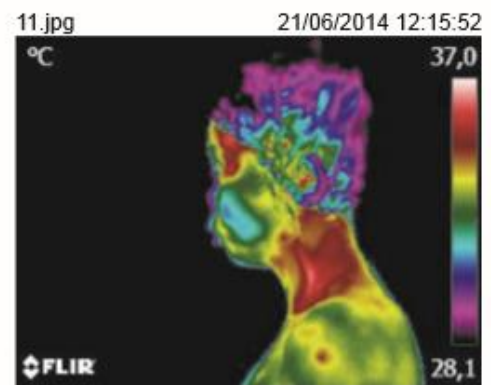
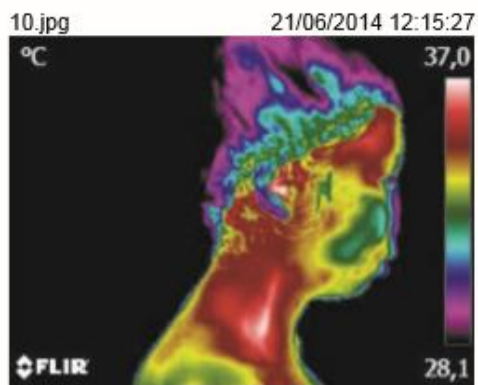
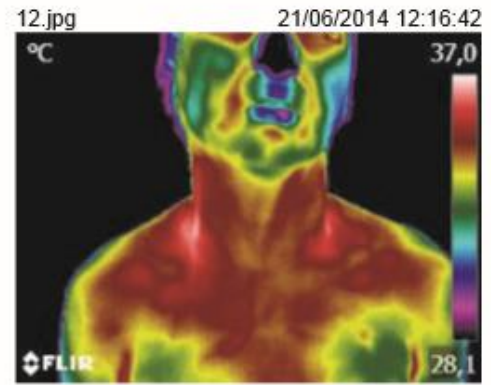
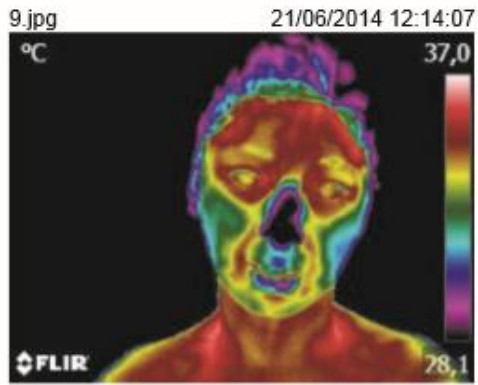
FIGURA 17 É Radiografia Periapical Série Completa



- Tomografia Computadorizada Cone Beam (Anexo 3): todas as estruturas dentro dos padrões de normalidade;

- Termografia Infravermelha (Figura 18) (Anexo 4): não foram observadas evidências de alterações de emissão térmica na face.

FIGURA 18 É Termografia Infravermelha



5 DISCUSSÃO

O caso aqui apresentado é sobre uma paciente, com diagnóstico clínico e laboratorial confirmado de doença falciforme, que apresenta falta de sensibilidade a testes pulpares, onde o agente causal dessa sintomatologia é a falcização das hemácias.

A doença falciforme é a doença hereditária mais comum no Brasil e consiste em uma doença hematológica genética onde ocorre uma mutação de ponto no gene da globina beta da hemoglobina originando uma hemoglobina alterada denominada de hemoglobina S (HbS) no lugar da hemoglobina A (HbA) (BRASIL, 2007). Em algumas situações, estas moléculas alteradas de hemoglobina podem sofrer polimerização e ocasionar a falcização das hemácias. Este processo gera episódios de vasclusão e anemia hemolítica, sendo os mesmos responsáveis por variadas manifestações clínicas e orofaciais nos pacientes com a doença, entre elas a necrose pulpar asséptica (MENDES, 2010).

Segundo BRASIL (2007), a trombose é considerada a principal manifestação patológica da DF, ocorrendo principalmente em órgãos com circulação terminal como a polpa dental. Dessa forma, as células falciformes presentes nos vasos sanguíneos da polpa podem gerar uma crise vasclusiva podendo desencadear um quadro de necrose pulpar em dentes hígidos de forma assintomática e asséptica.

Sendo assim, o estudo apresentado abordou a manifestação clínica orofacial de necrose pulpar asséptica, objetivando identificar a ausência de sensibilidade pulpar em dentes permanentes hígidos de uma paciente com doença falciforme, tendo em vista que a referida ausência de sensibilidade da polpa é considerada como um sinal de necrose da mesma.

Os autores COHEN e HARGREAVES (2007) e RODRIGUES e FRANZI (2007) descrevem a polpa dental como um tecido conjuntivo, estando presente, entre outras células, um sistema microcirculatório, de vênulas e arteríolas, e um conjunto de feixes nervosos que estão distribuídos na parte central da polpa e na polpa coronária.

As crises vasclusivas presentes na doença falciforme promovem a interrupção do fluxo sanguíneo. Tais crises causam danos ao tecido pulpar, comprometendo a sua capacidade de regeneração e cicatrização ocasionando a morte do tecido (ANDREWS e GRIFFITHS, 2001).

No presente estudo foram realizados testes clínicos bucais de inspeção visual, palpação e percussão utilizados juntamente com os testes de sensibilidade pulpar e exames radiográficos, tomográfico e de termografia infravermelha. De acordo com FREGNANI e HIZATUGU (2012), estes testes fornecem as bases para o diagnóstico de necrose pulpar.

BERGER (2002) afirma que a necrose do tecido pulpar proporciona a interrupção das atividades metabólicas e isto pode gerar uma invasão microbiana, onde os microrganismos colonizam-se, multiplicam-se e infectam os canais radiculares e as regiões periapicais.

Para LOPES e JR. (2010), mesmo que a causa da morte do tecido se origine de fatores não-microbianos, a necrose pulpar sempre está fortemente associada à presença de bactérias, pois quando o tecido pulpar morre, o organismo responde desencadeando processos de defesa agudos ou crônicos na região perirradicular, podendo ocasionar inflamações perirradiculares. No entanto, a necrose pulpar geralmente é assintomática e o aparecimento da dor irá depender do estado de inflamação dos tecidos perirradiculares.

COHEN e HARGREAVES (2007) afirmaram que, na maioria dos casos, o paciente não apresentará dor em casos de necrose pulpar e a radiografia poderá apresentar situações com padrões de normalidades, quadros de espessamento do ligamento periodontal ou as chamadas lesões periapicais. No estudo em questão, a paciente não apresentou dor em resposta aos exames clínicos de palpação e percussão e as imagens radiográficas não mostraram evidências de alterações patológicas.

A elaboração de um diagnóstico correto da condição pulpar deverá incluir a realização dos testes de sensibilidade em todos os elementos dentários e, apesar da resposta ser subjetiva, eles são um grande recurso no estabelecimento de um diagnóstico correto (BERGER, 2002). Para FREGNANI e HIZATUGU (2012), o relato de sensibilidade que cessa imediatamente após a retirada do estímulo constitui a base de resposta normal dos testes térmicos.

De acordo com LOPES e JR.(2010), o dente com polpa necrosada apresenta sempre uma resposta negativa ao teste de sensibilidade ao frio e este é considerado um dos mais confiáveis para determinar a condição de necrose pulpar.

MEDEIROS e PESCE (1997) afirmam que os testes térmicos com substâncias refrigerantes estão entre os testes mais amplamente utilizados para avaliação da sensibilidade pulpar, os quais representam exames de eficácia clínica comprovada. Dessa forma, a paciente foi submetida aos testes térmicos frio de sensibilidade pulpar utilizando o gás refrigerante de tetrafluoretano em todos os dentes permanentes.

Segundo HOSNI et al. (2008), após a confirmação do diagnóstico de necrose pulpar, deverá ser realizado o tratamento endodôntico no dente em questão, em virtude da necrose pulpar poder ocasionar processo infeccioso agudo em regiões periapicais, e isso pode, com frequência, acontecer sem sintomatologia e conhecimento do paciente.

O diagnóstico de ausência de sensibilidade pulpar em pacientes com doença falciforme apresenta uma elevada importância, tendo em vista que a falta de sensibilidade da polpa pode indicar um estado de necrose pulpar sem envolvimento de bactérias em decorrência das crises vasclusivas na microcirculação da polpa. Ademais, este estado de necrose pulpar poderá evoluir para processos patológicos com envolvimento da região óssea periapical (RODRIGUES e FRANZI, 2007).

No presente estudo, a paciente apresentou 28 dentes permanentes hígidos, sem quaisquer indícios de lesões de cárie ou doença periodontal, controle de placa bacteriana satisfatório, e, no entanto, os achados clínicos da pesquisa evidenciaram ausência de sensibilidade pulpar em 20 elementos dentais hígidos em resposta ao

teste térmico frio utilizando gás tetrafluoretano. De acordo com a literatura estudada, esses achados clínicos sugerem o diagnóstico de necrose pulpar asséptica dos dentes hígidos avaliados em decorrência das crises vasoclusivas, tendo em vista que os exames complementares de diagnóstico por imagem não evidenciaram nenhuma imagem indicativa de lesão periapical e nenhuma alteração de ordem neural que justificassem as referidas ausências de sensibilidade.

Em concordância com a literatura, necrose avascular pulpar não é um achado incomum. Muitas vezes, esta vem acompanhada de crises algicas ósseas maxilares ou mandibulares, onde a intervenção junto à equipe de tratamento multidisciplinar se faz fundamental, não só para diagnóstico como para tratamento. Usualmente, o diagnóstico se faz através dos testes térmicos de sensibilidade pulpar, como demonstrado na literatura, além dos exames de imagens e a conclusão da participação da falcização das hemácias se faz, quase sempre, como diagnóstico de exclusão.

A interpretação dos resultados deste caso é desafiadora. A literatura afirma que pacientes com doença falciforme apresentam necrose pulpar assintomática em dentes hígidos em função das crises vasoclusivas. No entanto, não existem, na literatura, estudos que identifiquem esta relação. No presente estudo, em que os dentes não apresentam razões outras para terem ausência de sensibilidade pulpar, as crises vasoclusivas que ocorrem na pessoa com doença falciforme foram associadas a um padrão de resposta sugerindo um possível quadro de necrose pulpar. Esse padrão de resposta é um indicativo de que existe uma relação entre a ausência de sensibilidade pulpar e a doença falciforme e esta inter-relação deve continuar a ser estudada.

Apesar da literatura afirmar que o dente com diagnóstico de necrose pulpar deve ser submetido ao tratamento endodôntico, para a paciente em questão, que não apresenta alterações radiográficas periapicais, a conduta terapêutica mais indicada será o acompanhamento periódico para verificar a evolução do quadro de necrose pulpar e o envolvimento com a região periapical, tendo em vista que a ausência de sensibilidade sem outro achado que justifique a referida ausência, somente sugere o diagnóstico de necrose pulpar. O que realmente comprova este

diagnóstico é a presença de lesão periapical associada ao resultado negativo do teste térmico de sensibilidade pulpar com frio.

No entanto, existem poucos trabalhos na literatura que abordam a necrose pulpar assintomática e asséptica decorrente de crises vasoclusivas na microcirculação da polpa e, desta forma, a importância de abordar sobre este assunto ocorre em função da possibilidade de prevenção de infecções decorrentes de um processo de necrose pulpar, além da divulgação de conhecimentos fundamentais aos cirurgiões-dentistas para que os mesmos sejam aptos a desenvolverem um atendimento odontológico voltado para as necessidades específicas dos pacientes com doença falciforme.

6 CONCLUSÃO

Com base na revisão de literatura, nos resultados obtidos e nas condições experimentais utilizadas neste estudo, pode-se concluir que:

1. A trombose é a principal manifestação patológica da doença falciforme, ocorrendo principalmente em órgãos com circulação terminal como a polpa dental;
2. As células falciformes presentes nos vasos sanguíneos da polpa podem gerar uma crise vasclusiva, podendo desencadear um quadro de necrose pulpar em dentes hígidos de forma assintomática e asséptica;
3. A avaliação correta da condição pulpar em pacientes com doença falciforme deverá incluir a execução dos exames clínicos bucais de inspeção visual, palpação e percussão, a realização dos testes de sensibilidade em todos os elementos dentários, além dos exames de diagnóstico por imagens, como exames radiográficos, tomográficos e de termografia infravermelha;
4. A base de resposta normal para o exame clínico de inspeção visual: elementos dentais hígidos e ausência de focos de infecção na cavidade oral; para o exame clínico de palpação: ausência de dor, ausência de tumefação e sensibilidade preservada na gengiva, palato, lábios, mucosa jugal, assoalho bucal, mucosa alveolar e língua; para o exame clínico de percussão vertical e horizontal: negativo para dor em todos os elementos dentais;
5. Durante a realização dos testes térmicos de sensibilidade pulpar utilizando o gás refrigerante de tetrafluoretano, o relato de sensibilidade que cessa imediatamente após a retirada do estímulo constitui a base de resposta normal dos testes térmicos;
6. Na avaliação dos exames por imagens radiográficas, a ausência de imagens radiolúcidas periapicais constituem o padrão de normalidade das estruturas ósseas;

7. Apesar dos resultados do estudo evidenciarem a ausência de sensibilidade pulpar em resposta ao teste térmico frio em 20 elementos dentários, as imagens radiográficas e tomográficas não revelaram alterações periapicais, o que pode sugerir um processo de necrose pulpar por coagulação causada pela interrupção do fluxo sanguíneo, sem envolvimento de bactérias;
8. As informações sobre os aspectos básicos da doença falciforme, as manifestações orofaciais mais comuns e a abordagem odontológica da patologia apresentadas proporcionam o envolvimento dos cirurgiões-dentistas e equipes de saúde bucal para a melhoria da atenção à saúde dos doentes falciformes.

7 REFERÊNCIAS

- ALVES, PVM et al. **Orthodontic treatment of patients with sickle cell anemia.** Angle Orthodontist. 76(2):269-273. 2006.
- ANDREWS, N; GRIFFITHS, C. Dental complications of head and neck radiotherapy: Part 2. **Aust Dent J.** 46(3):174-82, 2001.
- ARAÚJO, F et al. **Neuropatia do mento.** Medicina Interna. 13(4). 2006.
- BERGER, CR. **Endodontia Clínica.** São Paulo: Pancast, 2002.
- BIANCALANA, H. **Manifestações bucais em crianças com doença falciforme.** Dissertação. Campinas: Faculdade de Ciências Médicas, Universidade Estadual de Campinas; 2006.
- BORAKS, S. **Diagnóstico Bucal.** 3. ed. São Paulo: Artes Médicas; 2001.
- BOTELHO, DS et al. Perfil sistêmico e conduta odontológica em pacientes com anemia falciforme. **Int J Dent.** 8(1):28-35, 2009.
- BRASIL. **Manual de Diagnóstico e Tratamento de Doença Falciformes.** - Brasília: ANVISA, 2001.
- BRASIL. Ministério da Saúde. Secretaria de Atenção a Saúde. Departamento de Atenção Básica. Coordenação Nacional de Saúde Bucal. **Diretrizes de Política Nacional de Saúde Bucal.** Brasília, 2004.
- BRASIL. Ministério da Saúde. Secretaria de Atenção à Saúde. Departamento de Atenção Especializada. **Manual de Saúde Bucal na Doença Falciforme.** Brasília: Editora do Ministério da Saúde, 2007.
- BRASIL. Ministério da Saúde. Secretaria de Atenção à Saúde. Departamento de Atenção Especializada. **Manual de Educação em Saúde.** Volume 2. Linha de Cuidado em Doença Falciforme . Brasília: Editora do Ministério da Saúde, 2009.
- COHEN, S; HARGREAVES, KM. **Caminhos da Polpa.** 9ª ed. Rio de Janeiro: Elsevier, 2007.
- CORDEIRO, MS et al. Anemia falciforme . aspectos clínicos, laboratoriais e radiográficos de interesse para o cirurgião-dentista. **Rev do CROMG.** 9(2):134-139. 2003.
- COX, GM; WASHINGTON, MPH. A study of oral pain experience in sickle cell patients. **Oral Surg.** 58(1):39-41. 1984.
- DA FONSECA, MA et al. Sickle cell anemia: a review for pediatric dentist. **Pediatr Dent.** 29(2):159-169, 2007.

DI NUZZO, DVP; FONSECA, SF. Anemia falciforme e infecções. **J Pediatr.** 80(5):347-54, 2004.

DINIZ, D et al. Prevalência do traço e da anemia falciforme em recém-nascidos do Distrito Federal, Brasil, 2004 a 2006. **Cad. Saúde Pública**, Rio de Janeiro, 25(1):188-194, jan, 2009.

DINIZ, D; GUEDES, C; Confidencialidade, aconselhamento genético e saúde pública: um estudo de caso sobre o traço falciforme. **Cad. Saúde Pública**, Rio de Janeiro, 21(3):747-755, mai-jun, 2005.

FARIAS, JG et al. Anemia Falciforme: estratégias de manejo e cuidado aos pacientes no tratamento odontológico. **Rev. Mineira de Estomatologia.** 2(1):20-26. 2006.

FELIX, AA et al. Aspectos epidemiológicos e sociais da doença falciforme. **Rev Bras Hematol Hemoter.** v. 32, n. 3, p. 203-8, 2010.

FRANCO, BM et al. Manifestações bucais da anemia falciforme e suas implicações no atendimento odontológico. **Arquivos em Odontologia.** 43(3):92-96, 2007.

FREGNANI, E; HIZATUGU, R. **Endodontia: Uma Visão Contemporânea.** São Paulo: Santos, 2012.

FRIEDLANDER, AH et al. Mental nerve neuropathy: a complication of sickle-cell crisis. **Oral Surg Oral Med Oral Pathol.** 49(1):15-17. 1980.

GHASSAN, D et al. Mental nerve neuropathy in sickle cell disease: report of five cases. **Saudi Dent J.** 10(3):123-127. 1998.

GRODECKI, EZ; FRIEDMAN, JM. Mandibular osteomyelitis secondary to infarcts associated with sickle cell anemia. **Spec Care Dent.** 5(1):217-219. 1985.

GUEDES-PINTO, AC. **Odontopediatria.** 1. ed. Sao Paulo: Editora Santos; 2000.

GUIMARÃES, CTL; COELHO, GO. A importância do aconselhamento genético. **Ciência & Saúde Coletiva.** 15(Supl. 1):1733-1740, 2010.

HOSNI, JS et al. Protocolo de atendimento odontológico para paciente com anemia falciforme. **Arq bras odontol.** 4(2):104 . 112, 2008.

KAYA, A.D et al. Pupal necrosis with sickle cell anaemia. **Int Endod J.**37: 602-606, 2004.

KELLEHER, M et al. Oral complications associated with sickle cell anemia: a review and case report. **Oral Surg Oral Med Oral Pathol Oral Radiol Endod.** 82(2):225-8. 1996.

KIKUCHI, BA. **Anemia Falciforme.** Manual para agentes de educação e saúde. 2ª ed. Belo Horizonte: Editora Health, 2003.

LOPES, HP; JR., JFS. **Endodontia: Biologia e Técnica.** 3ª ed. Rio de Janeiro: Guanabara Koogan, 2010.

MEDEIROS, JMF; PESCE, HF. Eficácia do bastão de gelo e do tetrafluoroetano na determinação da vitalidade pulpar. **Rev Odontol Univ São Paulo.**11(3):215-9, 1997.

MENDES, PHC. **Manifestações orofaciais em pacientes com anemia falciforme.** Dissertação (Programa de Pós Graduação em Ciências da Saúde - PPGCS, da Universidade Estadual de Montes Claros . Unimontes)- Montes Claros, Universidade Estadual de Montes Claros, 2010.

NETO, GCG; PITOMBEIRA, MS. Aspectos Moleculares da Anemia Falciforme. **Jorn. Bras. Pat. e Med. Lab.** v. 39, n. 1, p. 51-56, 2003.

O`ROURKE, C; HAWLEY, GM. Sickle cell disorder and orofacial pain in Jamaican patients. **Br Dent J.** 185(2):90-92. 1998.

O`ROURKE, C; MITROPOULOS, C. Orofacial pain in patients with sickle cell disease. **Br Dent J.** 169(5):130-132. 1990.

OKAFOR, LA et al. **Oral and dental complications of sickle cell disease in Nigerians.** *Angiology.*37: 672-675, 1986.

OREDUGBA, FA; SAVAGE, KO. Anthropometric finding in Nigerian children with American black children with sickle cell disease. **Pediatr Dent.** 24(4):321-325. 2002.

PATTON, LL et al. Mandibular osteomyelitis in a patient with sickle cell anemia: report of case. **JADA.** 12(1):602-604. 1990.

RODRIGUES, HM; FRANZI, AS. Estudo da resposta pulpar em pacientes portadores de neoplasias malignas de cabeça e pescoço submetidos à radioterapia. **Rev. Bras. Cir. Cabeça Pescoço,** v. 36, nº 1, p. 23 - 26, janeiro / fevereiro / março. 2007.

ROSA, LJR; MAGALHÃES, MHCG. Aspectos gerais e bucais da anemia falciforme e suas implicações no atendimento odontológico. **Rev Assoc Paulist Cirur Dent.** 56(5):377-381, 2002.

SALVIA, ACRD. **Presença de microrganismos potencialmente infectantes na cavidade bucal de pacientes com anemia falciforme em uso de hidroxiuréia.** Dissertação (Mestrado em Biopatologia Bucal) - Faculdade de Odontologia de São José dos Campos, Universidade Estadual Paulista, 2010.

SCIPIO, JE et al. Facial swelling and gingival enlargement in a patient with sickle cell disease. **Oral Diseases.** 7(5):306-309. 2001.

SHNORHOKIAN, HI et al. Cephalometric study of sickle cell disease. **J Dent Child.** 51(1):431-433. 1984.

SILVEIRA, LS et al. Portaria SAS/MS nº 55 de 29 de janeiro de 2010. **Protocolo Clínico e Diretrizes Terapêuticas: Doença Falciforme**. Brasília. Ministério da Saúde, 2010.

SONIS, ST et al. **Princípios e Prática de Medicina Oral**. 2 ed. Rio de Janeiro: Guanabara Koogan; 1995.

SOUZA, PHG et al. Alterações esqueléticas craniofaciais em portadores de anemia falciforme na cidade de Juiz de Fora. **HU Rev.**34(2):85-91. 2008.

STYPULKOWSKI, JB; MANFREDINI, V. Alterações hemostáticas em pacientes com doença falciforme. **Rev. Bras. Hematol. Hemoter.** vol.32, n.1, pp. 56-62. Fev, 2010.

TAKAHASHI, CRI et al. Atendimento odontológico ao paciente com anemia falciforme. **Rev. Odontopediatr.**2(4):215-8, 1993.

TAPPER, M. **In the Blood: Sickle Cell Anemia and the Politics of Race**. Philadelphia: University of Pennsylvania Press, 1999.

TAYLOR, LB et al. Sickle cell anemia: A review of dental concerns and a retrospective study of dental and bony changes. **Spec Care Dent.** 15:38-42. 1995.

TOMMASI, AF. **Diagnostico em Patologia Bucal**. 2 ed. Sao Paulo: Poncast Editorial; 1998.

TSATALA, SK et al. **Mandibular lesions of vasocclusive origin in sickle cell hemoglobinopathy**. *Odontology*. 92: 62-72, 2004.

VERÍSSIMO, MPA. Crescimento e desenvolvimento nas doenças falciformes. **Rev Bras Hematol Hemoter.** 29(3):271-274. 2007.

WATANABE, AM et al. Prevalência da hemoglobina S no Estado do Paraná, Brasil, obtida pela triagem neonatal. **Cad. Saúde Pública**. Rio de Janeiro, 24(5):993-1000, mai, 2008.

ZAGO, MA. **Anemia Falciforme e Doenças Falciformes**, In: Manual de Doenças Mais Importantes, por Razões Étnicas, na População Afro-descendente, (Secretaria de Políticas Públicas, org Brasília: Ministério da Saúde.), p.13-35, 2001.

ZEGARELLI, EV et al. **Diagnóstico das Doenças da Boca e dos Maxilares**. 2. ed. Rio de Janeiro: Guanabara Koogan; 1982.

ANEXO 1 DECLARAÇÃO DA ABO




Missão

Promover a odontologia, nacional e internacionalmente, valorizar o profissional no contexto técnico-científico e sociocultural, e contribuir com as políticas de promoção de saúde bucal de população.

DECLARAÇÃO

A Associação Brasileira de Odontologia – Amapá declara para os devidos fins que autoriza a realização da pesquisa intitulada "**Avaliação da ausência de sensibilidade pulpar em dentes permanentes hígidos de pacientes com doença falciforme do Município de Macapá, Amapá**" desenvolvida pela mestrandia Ialle Gurgel Borges, Cirurgiã-Dentista, CRO-Ap 632, inscrita no Programa de Pós-Graduação em Ciências da Saúde da Universidade Federal do Amapá, Área de Concentração "Ensaio Biológicos", sob orientação da Dra. Artemis Socorro do Nascimento Rodrigues, no período de outubro de 2013 a dezembro de 2014.

Macapá-Ap, 03 de setembro de 2013.



Priscilla Bueno Flores da Silva - CD
Presidente da ABO/AP

ANEXO 2
RESULTADO DO EXAME RADIOGRÁFICO
RADIOGRAFIA PANORÂMICA + (SÉRIE COMPLETA)

RADIOGRAFIA PANORÂMICA + (Série Completa)

1. *Presença de todos os dentes permanentes;*
2. *Ausência de dentes supranumerários;*
3. *Germe dentário (3º molares superiores) em formação – estágio V de Nolla;*
4. *Germe dentário (3º molares inferiores) em formação – estágio VII de Nolla;*
5. *Germe dentário dos dentes 38 e 48 com eixo de erupção mesial, sugerindo provável impactação;¹*
6. *Apinhamento/ sobreposição dos dentes 33-42;*
7. *Ausência de imagem radiolúcida coronal compatível com cárie;*
8. *Ausência de imagem radiolúcida periapical patológica;*
9. *Estrutura óssea alveolar conservada sem alteração;*
10. *As cabeças da mandíbula encontram-se dentro dos padrões de normalidade;*
11. *Seios maxilares normotransparentes.*

¹ Indico preservação radiográfica.


Rafael Nahmias C.R.O. 497-AP
Radiologista C.D

ANEXO 3

RESULTADO DO EXAME DE TOMOGRAFIA COMPUTADORIZADA CONE BEAM


Metodologia Empregada para o Exame:

Exame realizado sem contraste iodado.
Exame Tomográfico Computadorizado de Aquisição Volumétrica em feixe cônico de raios-X (Cone Beam), realizado por meio de cortes axiais (paralelos ao plano oclusal).
Reconstrução Tridimensional utilizando técnica de renderização volumétrica.
Estudo sem magnificação (em tamanho real 1:1).

Laudo Tomográfico

As medidas abaixo são realizadas no corte paraxial central da região de cada dente e feitas da crista óssea alveolar ao teto do canal mandibular/ base da mandíbula ou soalho de seio maxilar/ fossa nasal:

Dente	Corte Paraxial	Altura	Largura
18	2-8	_____	_____
17	7-15	_____	_____
16	17-24	_____	_____
15	4-9	_____	_____
14	11-16	_____	_____
13	17-23	_____	_____
12	24-30	_____	_____
11	31-36	_____	_____
21	37-44	_____	_____
22	45-50	_____	_____
23	52-58	_____	_____
24	59-65	_____	_____
25	66-72	_____	_____
26	1-10	_____	_____
27	11-19	_____	_____
28	17-25	_____	_____
47	9-20	_____	_____
46	19-32	_____	_____
45	32-39	_____	_____
44	39-44	_____	_____
43	45-50	_____	_____


Dr. Rafael de Miranda Nahmias
Cirurgião Dentista – Radiologista
CRO-AP 497



ODONTO IMAGEM

Tomografia e Radiologia Odontológica

2

42	51-54	-----	-----
41	54-57	-----	-----
31	57-60	-----	-----
32	60-64	-----	-----
33	64-69	-----	-----
34	68-73	-----	-----
35	76-80	-----	-----
36	82-92	-----	-----
37	93-104	-----	-----
38	105-116	-----	-----

OBS: Vale ressaltar que o exame esta fora do nosso padrão devido à dificuldade de estabilidade da paciente durante a realização do mesmo.

- Germe dentário (3º molares) em formação;
- Todas as estruturas encontram-se dentro dos padrões de normalidade

Em algumas regiões foram aferidas alturas e espessuras, para mensurações de outras regiões basta utilizar régua milimetrada já que os cortes apresentam tamanhos reais. As medidas observadas no exame tomográfico não são sugestões de colocação dos implantes, consistem apenas em medidas aleatórias de altura e espessura óssea. Imagens enviadas em cd podem ser visualizadas por meio de arquivos "pdf" e, quando solicitado, no módulo 3D Kodak ou Dental Slice.

Propriedades do exame tomográfico de alta resolução*.

É inerente a todo exame tomográfico, especialmente os volumétricos e de alta definição, que imagens hipodensas (radiopacas) oriundas dos metais (coroa protética, restauração, núcleo e outros tipos de metais) presentes nas regiões analisadas, prejudiquem a avaliação tomográfica das regiões hipodensas (menor densidade/radiolúcidas) como: câmara pulpar, conduto radicular, áreas compatíveis com trinca/fratura radicular ou coronária. Assim como todo exame complementar, o exame tomográfico necessita confirmação clínica dos dados obtidos e deve ser avaliado somente por um **cirurgião-dentista**.

Dr. Rafael de Miranda Nahmas
Cirurgião Dentista – Radiologista
CRO-AP 487

ANEXO 4

LAUDO DO EXAME DE TERMOGRAFIA INFRAVERMELHA

TERMOMETRIA CUTÂNEA CORPO TOTAL CBHPM 41.50.11.36

TÉCNICA:

Exame realizado com sensor infravermelho ThermoCAM T450sc (FLIR/EUA), resolução 320x240 (76.800 pixels), na faixa espectral do infravermelho longo (7,5 a 13 μm) para estudo dinâmico (60 Hz), sensibilidade 0,04°C (40mK), 1,36 mrad.. Paciente despido para estabilização térmica por 15 minutos, em ambiente termicamente controlado (23°C), com convecção mínima de ar (0,2 m/s) e umidade relativa do ar abaixo de 60%. Analisamos bilateralmente 90 territórios neurovasculares conforme explicação em última folha.

INDICAÇÃO:

Paciente com anemia falciforme com antecedentes de múltiplas AVC com algumas sequelas neurológicas, paciente em estudo de caso sobre sequelas da anaemia falciforme e Interação odontologia ,estas imagens e as conclusões serão publicadas em artigo científico

IMPRESSÃO DIAGNÓSTICA:

Relativa às queixas principais (vide marcações nas imagens):

- Assimetria de todo hemicorpo, padrão neurogênico, dT 0,4°C. Averiguar origem central (status pós-AVC?).

Demais achados:

- Congestão periorcular (sono não restaurador?).
- Artrite crônica de joelhos.
- Sinais de gastropatia.

DESCRIÇÃO:

O examinador certifica que este exame foi conduzido sob todos os padrões e protocolos clinicamente aceitos. Avaliamos em modo dinâmico os dimídios de extremidades, tronco, face e cervical comparativamente (90 territórios neurovasculares) com o paciente em posição ortostática.

- Assimetria abdominal. Presença de hiper-radiação regional, multifocal e confluyente, com contornos bem definidos, isotérmica, em abdome superior em sentido à linha hemiclavicular direita.
- Assimetria entre as faces anteriores das articulações dos joelhos. Presença de hiper-radiação regional com perda do contorno patelar, com distribuição térmica irregular, de contornos mal definidos, em projeção de articulação do joelho bilateral.
- Hiper-radiação simétrica periorcular bem delimitada, homogênea.
- Assimetria térmica de todo hemicorpo, cabeça, tronco e extremidades.

No restante não observamos outras evidências de alterações de emissão térmica.

Relatado por: Dr. WILLIAM CAMILO RODRIGUEZ BARRERA CRM 865 Membro titular da Associação Brasileira de Termologia Médica - ABRATERM

Revisado e Assinado Eletronicamente por: Dr. MARCOS LEAL BRIOSCHI - CRM 119207 Membro titular da Associação Brasileira de Termologia Médica - ABRATERM.

APÊNDICE A

Termo de Consentimento Livre e Esclarecido

Título: Identificação da ausência de sensibilidade pulpar em dentes permanentes hígidos de paciente com Doença Falciforme no Município de Macapá, Amapá: Estudo de Caso.

Pesquisador Principal: Ialle Gurgel Borges

Orientador da pesquisa: Ártemis Socorro do Nascimento Rodrigues

Locais do estudo: Associação Brasileira de Odontologia - Amapá

Ialle Gurgel Borges (Pesquisadora responsável) (Alameda Oiapoque, 79/Quadra T Casa 13, Cabralzinho, Macapá-AP, CEP 68906-848; Tel.: 9197-9515; E-mail: ialle@hotmail.com).

Comitê de Ética em Pesquisa (Rod. Juscelino Kubitschek, KM-02 - Jardim Marco Zero - CEP 68.903-419 -s/n, Macapá-AP, Tel.: 3312-1700).

Este termo de consentimento pode conter termos ou informações que você não compreenda. Por favor, em caso de dúvidas, pergunte ao responsável pela pesquisa ou a outra pessoa que acompanhe a mesma para que assim possamos deixá-lo(a) esclarecido(a). Você também receberá uma cópia deste termo de consentimento para seu registro.

INTRODUÇÃO E OBJETIVOS: A Doença Falciforme (DF) é caracterizada por desencadear alterações em vários sistemas e órgãos do corpo humano, estando entre eles o sistema estomatognático. Neste, entre outros sintomas, está a necrose pulpar assintomática com possibilidade de ocorrência de lesão periapical.

O Senhor(Sra.) está sendo convidado(a) a participar deste estudo de pesquisa, em que será submetido(a) a avaliação da sensibilidade pulpar de dentes permanentes hígidos. Esta avaliação consistirá nos exames clínicos bucais de

palpação e percussão, aplicação do teste de sensibilidade ao frio com utilização do gás refrigerante de tetrafluoretano aplicado nas superfícies dos dentes embebidos em bolinhas de algodão e realização de tomadas radiográficas periapicais. Os exames clínicos e os testes de sensibilidade serão realizados por profissional capacitado.

DURAÇÃO DO ESTUDO: A coleta total de dados terá a duração de aproximadamente 8 meses, porém sua participação será necessária em apenas dois momentos, sendo um para avaliação e outro para participação de uma palestra educativa de saúde bucal.

RISCOS E BENEFÍCIOS: A metodologia adotada apresenta riscos mínimos ao participante, e o mesmo poderá sentir, durante a aplicação do teste de sensibilidade, um leve desconforto nos dentes que se apresentarem com vitalidade pulpar. Porém, assim que retirado o estímulo do teste, o desconforto cessará. O Senhor (a.) será, ainda, monitorado (a) e acompanhado (a) de forma contínua, especialmente nos casos de maior necessidade. Caso participe de todo o processo da avaliação, o Senhor (a.) poderá ter informações importantes sobre as suas condições de saúde pulpar. Os responsáveis por esta pesquisa se comprometem a realizar palestras para mostrar ao Senhor (a.) os resultados individuais e coletivos deste trabalho e, além disso, a orientá-lo a melhorar sua saúde bucal através do incentivo às práticas preventivas das principais doenças que acometem a cavidade oral.

CONFIDENCIALIDADE: As informações obtidas a partir deste estudo serão tratadas rigorosamente com confidencialidade. Os resultados serão divulgados publicamente, entretanto, sua identidade jamais será revelada.

PARTICIPAÇÃO VOLUNTÁRIA / RETIRADA: Sua participação neste estudo é voluntária; você pode recusar-se a participar a qualquer momento da pesquisa.

DÚVIDAS: Se houver dúvidas adicionais sobre a sua participação, retire-as com o pesquisador. Não assine este termo se não concordar em participar, ou se suas dúvidas não forem esclarecidas satisfatoriamente.

Consentimento do voluntário:

Li e entendi as informações sobre este projeto e todas as minhas dúvidas em relação ao programa e à minha participação nele foram respondidas satisfatoriamente. Estou consciente de que o estudo não tem fins lucrativos. Dou livremente o meu consentimento em participar do programa, até que decida pelo contrário.

Assinando este termo de consentimento, concordo com a minha participação neste estudo e não abro mão, na condição de participante de um estudo de pesquisa, de nenhum dos direitos legais que eu teria de outra forma.

Macapá, _____ de _____ de 20____ .

Nome do Voluntário ou Responsável
(letra de forma)

Assinatura

Nome da Testemunha 1 (letra de forma)

Assinatura

Nome da Testemunha 2 (letra de forma)

Assinatura

Nome do Pesquisador (letra de forma)

Assinatura

APÊNDICE B

FICHA CLÍNICA

INSTRUMENTO DE COLETA DE DADOS
FICHA CLÍNICA
 Linha de Pesquisa: Doença Falciforme

Identificação: _____ Data: ____/____/____

Nome: _____ Gênero:

Data de Nascimento: ____/____/____ Idade: ____ Naturalidade: _____

Marcar com os números correspondentes aos elementos dentários hígidos e com X os que possuem ausência de sensibilidade ao frio.

INCISIVOS SUPERIORES	PRÉ-MOLARES SUPERIORES
11 12 21 22	14 15 24 25
INCISIVOS INFERIORES	PRÉ-MOLARES INFERIORES
31 32 41 42	34 35 44 45
CANINOS SUPERIORES	MOLARES SUPERIORES
13 23	16 17 18 26 27 28
CANINOS INFERIORES	MOLARES INFERIORES
33 43	36 37 38 46 47 48

Elementos hígidos com ausência de sensibilidade ao frio e com sensibilidade à percussão vertical

Elementos hígidos com ausência de sensibilidade ao frio e com imagem radiográfica sugestiva de lesão periapical